Max Wolff

Die Nierenresection

und ihre Folgen

Hb x 10. 31

B50135

DIE

NIERENRESECTION

UND

IHRE FOLGEN

VON

ROYAL COLLEGE OF PHYSICIANS, EDIN. LIBRARY.

Dr. MAX WOLFF,
PROFESSOR E. O. AN DER UNIVERSITÄT ZU BERLIN.

MIT 20 TAFELN ENTHALTEND 86 ABBILDUNGEN.

BERLIN 1900.
VERLAG VON AUGUST HIRSCHWALD.
NW. UNTER DEN LINDEN 68.

Alle Rechte vorbehalten.

Die Heilungsvorgänge an Nierenwunden nach Resectionen und die ausgleichenden Veränderungen nach derartigen Eingriffen sind seit einigen Jahren mehrfach Gegenstand der Untersuchung geworden.

Diese Untersuchungen sind gleichmässig von praktischer Wichtigkeit wie von theoretischer Bedeutung. Für die Praxis handelt es sich hierbei um die Entscheidung der Frage, ob man nicht im Stande ist, gegenüber der vor noch nicht allzu langer Zeit fast allein herrschenden Methode der Entfernung der ganzen Niere, der Nephrectomie, in gewissen Fällen mehr konservativ als bisher zu verfahren und dem Patienten durch Resection nur der erkrankten Theile grössere oder kleinere Stücke secretionsfähiger Nierensubstanz zu erhalten. Ein derartiger Rest von zurückgelassenem Parenchym der einen Niere kann für den Kranken unter Umständen von lebenswichtiger Bedeutung werden. Die häufige Doppelseitigkeit gewisser operativ in Frage kommender Nierenaffectionen (Hydronephrose, Pyonephrose, Steinniere mit Abscessen), die nicht seltene Beobachtung einer späteren Erkrankung der anderen Niere, z. B. an Nierensteinen, wenn die zweite Niere auch zur Zeit der Operation der erkrankten Niere ganz gesund war, die Möglichkeit eines congenitalen Defectes einer Niere, mit der man auf Grund statistischer Erhebungen von Graser ernstlich rechnen muss, schliesslich der Irrthum in der Diagnose über den Gesundheitszustand der zweiten Niere, trotz aller Fortschritte in den Untersuchungsmethoden, — alle diese Erfahrungen und Gefahren legen die möglichste Schonung des Nierenparenchyms nahe und lassen den Versuch gerechtfertigt erscheinen, in geeigneten Fällen an Stelle der totalen Nierenexstirpation ein konservatives Verfahren, die Nierenresection, zu setzen.

Von theoretischer Seite, aber nicht minder von Bedeutung für unser praktisches Handeln, sind bei der Nierenresection die Fragen nach dem histologischen Vorgang bei der Heilung von Nierenwunden zu lösen. Welche zelligen Elemente der Niere an dem Heilungs- und Vernarbungsprocess der Nierenwunden betheiligt sind, ob eine Regeneration des durch die Resection verloren gegangenen Nierenparenchyms innerhalb des Läsionsgebietes stattfindet, oder ob ausserhalb des Resectionsbereiches das intacte Nierengewebe compensatorische Veränderungen

eingeht und worin dieselben bestehen, das sind die wichtigen Fragen, die hier in Discussion stehen.

Das Thierexperiment ist auch hier, wie in vielen anderen Fällen, der Ausgangspunkt zur Lösung dieser theoretischen Fragen und die Grundlage für weitere praktische Anwendung des Resectionsverfahrens gewesen.

Indem wir uns zunächst der Erörterung der histologischen Fragen zuwenden, verweise ich darauf, dass eine Zusammenstellung der Litteratur über den Stand dieser Fragen sich im Wesentlichen in der Arbeit von Barth vorfindet (Verhandlungen d. Deutschen Gesellsch. f. Chir. 1892. S. 254). Hier soll es genügen, nur eine kurze Uebersicht zu geben über die vielfach wechselnden Anschauungen hinsichtlich der bei der Heilung von Nierenwunden am Nierengewebe vor sich gehenden Processe. Ich darf aber wohl an dieser Stelle bemerken, dass meine eigenen Untersuchungen über diesen Gegenstand, wie die Protokolle ergeben, bereits im Gange waren, als Barth die ersten auszüglichen Mittheilungen über seine Arbeit auf dem 21. Congress der deutschen Gesellschaft für Chirurgie am 9. Juni 1892 machte. Eine kurze Mittheilung über verschiedene hier in Betracht kommende Fragen (Niereninfection, Blutung u. s. w.) gab ich bereits in der freien Vereinigung der Chirurgen Berlins am 13. Februar 1893 (s. Verhandlungen). Die vorstehende ausführliche Veröffentlichung meiner experimentellen Erfahrungen ist aber deshalb länger verschoben worden, weil die Beobachtung über einen viel längeren Zeitraum, als dies in den bisher mitgetheilten Untersuchungen der Fall war, sich ausdehnen sollte, um so ein definitives Urtheil über die endgiltigen Veränderungen in der Niere nach Resectionen zu bekommen. Auch für die Frage der Verwerthung dieser Untersuchungen für die Praxis erschien eine derartige Ausdehnung der Beobachtungen über mehrere Jahre besonders nothwendig. Schliesslich sind die Zweifel, die sehr geschätzte Forscher mir gegenüber geäussert haben in Bezug auf die histologischen Heilungsvorgänge, wie sie bisher beschrieben worden sind, der Grund gewesen für eine erneute Untersuchung der hierher gehörigen Fragen.

Es sind jetzt etwa 20 Jahre her, seit die excessiven Vorstellungen hinsichtlich der Gewebsbildung aus farblosen Blutkörperchen auch auf die Wundheilungsvorgänge in den Nieren, sowie in anderen parenchymatösen Organen (Leber, Milz) übertragen wurden.

Im Jahre 1879 hat Tillmanns („Experimentelle und anatomische Untersuchungen über Wunden der Leber und Niere". Ein Beitrag zur Lehre von der antiseptischen Wundheilung. Virchow's Archiv, 1879, S. 437) eine grosse Reihe von Versuchen an Kaninchen angestellt, bei denen er partielle Resectionen, Keilexcisionen aus der Niere und Leber machte und alsdann die anatomischen Vorgänge der Wundheilung studirte. Gleichzeitig mit diesen Versuchen an lebenden Organen stellte Tillmanns eine zweite Versuchsreihe nach einer anderen damals mehrfach geübten Methode an. Er brachte todte und in absolutem Alkohol ge-

härtete Nierenstücke und auch Stücke von Leber, Milz und Lunge, bei denen er analoge künstliche Defecte (keilförmige Excisionen, viereckige oder runde Löcher) angelegt hatte, wie an den entsprechenden lebenden Organen, unter antiseptischen Cautelen in die Bauchhöhle von lebenden Kaninchen. Wenn sich nun herausstellte, dass auch an diesen todten Gewebsstücken ein Verschluss der Defecte, eine Vernarbung erfolgte, so konnte dies nur geschehen durch von aussen in die todten Gewebsstücke hineingelangte Elemente, da die specifischen Leber- und Nierenzellen, sowie die fixen Bindegewebszellen der todten Gewebsstücke sich selbstverständlich an dem Vernarbungsprocess nicht mehr betheiligen konnten. Eine derartige Vernarbung der Defecte in den todten Gewebsstücken erfolgte nun nach Tillmanns in der That, und zwar soll dieselbe in identischer Weise vor sich gehen wie der Vernarbungsprocess der an den lebenden Organen gesetzten Wunden. Auf Grund beider Versuchsreihen kommt Tillmanns zu dem Resultat, dass in erster Linie die farblosen Blutkörperchen, die Wanderzellen, die Herstellung der Narbe bewirken; sie sollen in den Defect sowohl des todten Gewebematerials als der lebenden Organe von allen Seiten einwandern und hier alsdann die weiteren Phasen der Umwandlung zu zellen- und gefässreichem Bindegewebe und schliesslich in das zellärmere, dichtere und festere Gewebe der Narbe durchmachen. Die specifischen epithelialen Zellen der genannten parenchymatösen Organe (Niere, Leber u. s. w.) sind nach Tillmanns beim Aufbau der Narbe nicht betheiligt, und die praeexistirenden Bindegewebszellen dieser Organe kommen nach ihm erst in zweiter Linie in Betracht und nehmen wahrscheinlich nicht in hervorragender Weise an der Gewebsbildung, resp. Narbenbildung Theil.

Gegenüber diesen Ergebnissen von Tillmanns, nach welchen die Wanderzellen die eigentlichen Narbenbildner bei Nierenwunden sein sollen, nehmen die meisten anderen Untersucher an, dass in erster Linie durch Wucherung der an Ort und Stelle befindlichen fixen Bindegewebszellen der parenchymatösen Organe, also in den Nieren durch Wucherung des intertubulären und capsulären Bindegewebes, unter Betheiligung der Gefässe, besonders der Capillaren, das Narbenmaterial geliefert wird.

Später ist Tillmanns übrigens selbst in Bezug auf die Rolle der Wanderzellen in diesen Versuchen anderer Ansicht geworden.

Endlich sollten auch die eigentlichen Parenchymzellen bei Wunden der parenchymatösen Organe in activer Weise an dem Aufbau des faserigen Narbengewebes betheiligt sein. Die experimentellen Ergebnisse einiger Autoren der Stricker'schen Schule (Holm 1867, Hüttenbrenner 1869) über die histologischen Vorgänge bei der Heilung von künstlich erzeugten Leberwunden — Umwandlung der Leberzellen in Folge der traumatischen Reizung zu Fasern, welche bei der Narbenbildung betheiligt sind, und auch zu Granulationszellen — sollten diese Annahme von der activen Betheiligung der Parenchymzellen an dem Aufbau des faserigen Narbengewebes begründen. Auch für die Niere und andere

parenchymatöse Organe erschien die active Betheiligung der specifischen Parenchymzellen an der Narbenbildung hiernach nicht ausgeschlossen.

Während nun die bisherigen Arbeiten sich vorwiegend mit dem Narbenaufbau in den parenchymatösen Organen nach Verletzungen beschäftigen, tritt in den späteren Mittheilungen, unter dem Einfluss der neuen Kenntnisse von der indirecten Kerntheilung, neben der Frage nach den entzündlichen, zur Narbenbildung führenden Vorgängen, die wichtige Frage nach dem Wiederersatz der specifischen Drüsenelemente, nach den regenerativen Vorgängen an den secretorischen Elementen des Nierengewebes in den Vordergrund. Ob nach Nierenverletzungen oder nach ausgedehnten Entfernungen von Nierenparenchym eine Neubildung von Epithelzellen, als Ersatz für die nach dem traumatischen Eingriff und seine Folgen zu Grunde gegangenen Epithelien, stattfindet, ob diese Neubildung innerhalb der vorhandenen alten Harnkanälchen und Malpighi'schen Körperchen vor sich geht, oder ob eine wirkliche Neubildung von ganzen Harnkanälchen oder Malpighi'schen Körperchen an Stelle des verloren gegangenen Nierenparenchyms zu Stande kommt, oder ob wenigstens einer dieser Gewebsbestandtheile neu gebildet wird, — das sind die schwierigen und praktisch höchst wichtigen Fragen, welche hier in Betracht kommen und deren Beantwortung zu sehr widersprechenden Ergebnissen geführt hat.

Auch hier ist wiederum vorwiegend das Thierexperiment zur Entscheidung dieser Fragen über die regenerativen Vorgänge an den secretorischen Elementen des Nierenparenchyms in Anspruch genommen; denn die hierher gehörigen, beim Menschen gemachten klinischen und anatomischen Erfahrungen lassen in den meisten Fällen nur die Möglichkeit und den indirecten Schluss auf eine regenerative Neubildung von Epithelzellen oder von ganzen Harnkanälchen bei verschiedenen acuten und chronischen Nierenerkrankungen zu. Die Fälle hingegen, bei denen, dem gegenwärtigen wissenschaftlichen Standpunkt entsprechend, der positive Beweis für regenerative Vorgänge an den Nierenepithelien beim Menschen durch den Nachweis karyomitotischer Figuren geliefert worden ist (Golgi, Nauwerk, Thorel), sind selten, was nicht besonders auffällig erscheint, da die Sectionen meist viel zu spät ausgeführt werden und der sichere Nachweis von Mitosen wegen des frühzeitigen Zerfalls in menschlichen Leichen mit gewissen Schwierigkeiten verbunden ist. Ueberdies handelt es sich in den mitgetheilten Fällen von Kerntheilungen um Nierenerkrankungen, welche durch ganz andere, wahrscheinlich meist infectiöse Reize bedingt sind, als die, welche bei den operativen Einwirkungen stattfinden. Ohne directe Untersuchungen sind daher Schlussfolgerungen aus den eben mitgetheilten Beobachtungen auf regenerative Wucherungen an den Epithelien der Niere, auch nach traumatischen aseptischen Eingriffen, mit denen wir es hier zu thun haben, nicht ohne Weiteres zulässig.

Das Thierexperiment, bei dem man so früh wie möglich und beliebige Tage nach dem Eingriff die Vorgänge an den Nieren studiren kann, führt also auch hier weiter.

Die Antwort auf die Frage, ob überhaupt, in welcher Weise und in welchem Umfange nach traumatischen Eingriffen, nach Fortnahme von Drüsengewebe, regenerative Neubildungen am Nierengewebe erfolgen, ist, wie bereits bemerkt, sehr verschieden ausgefallen. Von einer Seite (Pisenti: „Sur la cicatrisation des blessures du rein et sur la régéneration partielle de cette organe". Arch. ital. de biologie. Tome VI. 1884) wird eine wirkliche Neubildung des Drüsengewebes behauptet. Auf Grund einer Anzahl von Versuchen bei Kaninchen mit Excision von Nierenstücken nimmt Pisenti an, dass in den Narben eine wirkliche Neubildung von Harnkanälchen und von Glomerulis stattfinden kann, und zwar aus Anhäufungen runder und ovaler Zellen daselbst, die aus einer Wucherung des Bindegewebes hervorgehen. Aus diesen Zellhaufen sollten dann nach Pisenti durch weitere Umwandlung der Zellen Epithelzellen, sowie durch reihenförmige Aneinanderlagerung derselben und durch Eintritt von Blutgefässen Harnkanälchen und Glomeruli entstehen. — Eine derartige wirkliche Neubildung des Nierengewebes, d. h. von Glomerulis und Harnkanälchen in den Narben aus differencirten Bindegewebszellen wird von den meisten anderen Autoren (Mattei, Podwyssozki, Paoli, Barth) in Abrede gestellt. Dagegen soll in anderer Weise nach den genannten Autoren eine Neubildung von Harnkanälchen zu Stande kommen können. In Folge langdauernder Wucherung der Epithelzellen sollen sich epitheliale Ausstülpungen an den ursprünglichen alten Harnkanälchen in der Nachbarschaft der Narben bilden können und derartige epitheliale Fortsätze der alten Harnkanälchen in das nachgiebige junge Bindegewebe der Narben hineinwachsen. — Die von Pisenti angenommene Neubildung von Glomerulis aus dem jungen Bindegewebe der Narbe wird ebenfalls von den meisten der eben genannten Autoren (von Mattei, Podwyssozki, Barth) in Abrede gestellt. Nur Paoli von diesen Autoren behauptet, später neben Hypertrophie der Glomeruli noch eine Neubildung von Glomerulis, besonders in dem peripherischen Rindengebiet, bei dem compensatorischen Nierenwachsthum beobachtet zu haben.

Besondere und sehr weitgehende Vorstellungen über die Neubildung von Nierengewebe, über die „compensatorische Regeneration", entwickeln Tuffier und Kümmell auf Grund ihrer Experimente. Nach diesen ist die Möglichkeit der Gewebsregeneration nach einer oder mehrmaliger Resection von Nierensubstanz eine fast unbeschränkte. In Folge dieser ausserordentlich grossen Reparationsfähigkeit des Nierengewebes soll man im Stande sein, durch successive Resection ohne irgend welche Störung, abgesehen von einer vorübergehenden Aufhebung der Harnsecretion, so viel Nierensubstanz zu entfernen, als das praesumirte Gewicht beider Nieren des Thieres zusammengenommen beträgt. Die compensatorische Regeneration des restirenden Parenchyms soll unmittelbar nach der Resection einsetzen, soll schon nach 48 Stunden weit vorgeschritten und nach 10—15 Tagen beendet sein. Besonders rasch und vollständig sollte nach Kümmell's früheren Angaben die Neubildung des Nierengewebes zu Stande kommen, wenn man zuerst die eine Niere total exstirpirt und nach einiger Zeit aus der anderen grössere

Stücke resecirt; die Neubildung sollte dann schon in 3 Tagen ablaufen können. Das Gewebe ist anfangs noch hyperämisch, unterscheidet sich aber in Nichts von dem gesunden Gewebe. Histologisch soll die Compensation nach Entfernung grosser Nierenstücke theils durch eine Hypertrophie aller Elemente des restirenden Nierenparenchyms, theils aber durch eine schnelle und wirkliche Neubildung von Glomerulis um die grossen Gefässäste der Rinde vor sich gehen. Diese Angaben einer so ausgedehnten und schnell verlaufenden Compensation am operirten Organ bestreitet nun Barth. Er weist darauf hin, dass die Untersuchungen über den Compensationsprocess an der resecirten Niere viel zu kurze Zeit nach der Operation, noch vor Ablauf der Wundreaction, vorgenommen sind, und dass man es bei den Befunden der genannten Autoren nicht mit einer compensatorischen Neubildung von wirklichem Nierengewebe, sondern mit den Producten entzündlicher Schwellung zu thun habe. Einer der Autoren, Kümmell, giebt übrigens die irrthümliche Auffassung seiner Befunde in einer späteren Arbeit zu (Chir. Congr. 1893, S. 146). — Was speciell die von Tuffier angegebene Glomerulus-Neubildung betrifft, so erkennt Paoli dieselbe nicht an, er hält die neugebildeten Glomeruli von Tuffier nur für wucherndes junges Granulationsgewebe. Barth stimmt dieser Deutung Paoli's zum Theil zu, erklärt aber andererseits auch die Paoli'schen Bilder (siehe oben) durchaus nicht für beweiskräftig für eine Glomerulus-Neubildung. „Ich muss sie (Paoli's Bilder) viel eher als das Product regressiver Veränderungen in den Glomerulis ansehen resp. als Befunde, welche in Zufälligkeiten der Schnittführung ihre Erklärung finden" (Barth l. c. S. 289).

Vorstehend ist eine kurze Uebersicht gegeben über die bisherigen Befunde der regenerativen Vorgänge an den menschlichen Nieren, wie nach experimentellen operativen Eingriffen bei Thieren.

Aus dem Mitgetheilten ergiebt sich jedenfalls soviel, dass die Befunde selbst und ihre Deutung im Laufe der Jahre ausserordentlich wechselnd gewesen sind und dass weitere experimentelle und praktische Beiträge über Nierenwunden und den Heilungsvorgang bei denselben erwünscht sein müssen.

I.

Was nun meine eigenen Versuche anbetrifft, so habe ich mit Bezug auf die Frage nach der Heilung, sowie nach den regenerativen und compensatorischen Vorgängen an 35 Thieren (Kaninchen, Meerschweinchen, Hunden) Nierenoperationen vorgenommen.

Nierenresectionen sind 24mal (17 Kaninchen, 1 Meerschweinchen, 6 Hunde) ausgeführt. Die Niere wurde in allen Fällen in der Lumbalgegend durch den hinteren senkrechten Lumbalschnitt nach Simon aufgesucht. Nach Auslösung aus der Fettkapsel wurde die Niere durch die Wunde nach aussen luxirt und alsdann vom convexen Nierenrande aus mit dem Messer grosse keilförmige Stücke

excidirt, die stets Defecte setzten, welche tief bis in die Marksubstanz, zum Theil auch bis ins Nierenbecken reichten. Die Excision geschah seltener entsprechend dem Längsdurchmesser des Organs. Meist wurden absichtlich Querexcisionen gemacht, die letzteren setzen schwerere Verletzungen als die Längsincisionen, sowohl in Bezug auf Zerstörung des functionirenden Nierengewebes, als in Bezug auf Blutung, die in meinen Versuchen nicht selten eine erhebliche war. Ehe ich grössere Erfahrung besass, bei den ersten Versuchen, im Februar 1892, wurde die Blutung mit dem Paquelin zu stillen versucht. Hierbei habe ich aber zum Theil sehr unangenehme Resultate bekommen. Die Blutung stand allerdings schliesslich, aber nur schwer; es quoll immer wieder Blut durch die mit dem Thermokauter behandelten Stellen hindurch. Einmal habe ich auch bei einem so behandelten Thiere eine letale Nachblutung am 10. Tage nach Lösung des Brandschorfes gesehen. Ausserdem zeigten die Thiere aber noch wiederholt andere sehr bedenkliche Zustände nach garnicht besonders intensiver Anwendung des Ferrum candens. Es entstanden ganz diffuse interstitielle Processe, die von der Einwirkungsstelle des Thermokauters ihren Ausgang nahmen und die ich ohne Anwendung desselben nie gesehen habe. Aus diesem Grunde wurde bald diese Art der Blutstillung verlassen und in den übrigen Versuchen in der Weise von Tuffier verfahren, dass die Flächen des Keils sorgfältig, aber nicht zu stark aneinander gedrückt und alsdann durch Catgutnähte, die tief durch das Parenchym gingen, vereinigt wurden. Eine zu starke Schnürung der Nähte ist dabei zu vermeiden, da dieselben sonst leicht das Nierenparenchym durchschneiden. Wenn die Blutung besonders stark war, wurde auch eine Compression der Hilusgefässe vorgenommen, jedoch nur kurze Zeit wegen der Gefahr der Epitheldegeneration bei längerer Dauer der Compression. Nach der angegebenen Methode wurde die Nierenblutung in allen Fällen zum Stehen gebracht. Die Operation wurde alsdann durch Etagennaht des Haut-Muskelschnittes vollendet; keine Drainage. Die Anwendung der Antiseptica geschah mit grösster Vorsicht wegen der bekannten Gefahr schwerer degenerativer Veränderungen an den Nierenepithelien bei unvorsichtiger Anwendung derselben. Ganz entbehren liessen sich dieselben jedoch nicht im pathologischen Institut, wo die Operationen ausgeführt wurden, jedoch wurde die Niere selbst mit den antiseptischen Mitteln nicht in Verbindung gebracht, sondern nur die Hautwunde.

Bei den 24 Resectionsversuchen sind nun mehrfache Variationen vorgenommen worden. 14 mal wurde der einfachste Versuch, nämlich nur eine Keilexcision an einer Niere ausgeführt; 2 mal sind aus beiden Nieren in Zwischenräumen von $1^1/_2-7$ Wochen keilförmige Stücke excidirt worden. Ein stärkerer Eingriff ist bei 8 Thieren (4 Hunden und 4 Kaninchen) gemacht worden. Hier wurde die Resection der einen Niere mit der totalen Exstirpation der anderen Niere combinirt, und zwar wurde die totale Nephrectomie 3 mal der Resection vorangeschickt, 5 mal folgte dieselbe der Resection nach. Sogar eine zweimalige Resection keilförmiger Stücke aus der zurückgelassenen Niere,

nach Totalexstirpation der anderen Niere, ist in dieser letzten Versuchsreihe wiederholt gemacht.

Die meisten Thiere haben diese zum Theil höchst eingreifenden Operationen sehr gut überstanden. Die Resectionen haben sich keineswegs als lebensgefährliche Operationen erwiesen, selbst wenn grosse Stücke entfernt und mehrmals Resectionen an derselben Niere vorgenommen wurden; auch selbst dann nicht, wenn diese Resectionen der einen Niere bei demselben Thiere mit totaler Exstirpation der anderen Niere combinirt wurden. Von 6 resecirten Hunden sind 4 über $1\frac{1}{2}-4\frac{1}{4}$ Jahre nach der Operation am Leben geblieben und dann bei vollkommenem Wohlbefinden der Untersuchung wegen getödtet worden; 1 Hund ist 14 Tage nach der Resection zur Untersuchung getödtet und ein junger Hund 14 Wochen nach der Operation, nachdem er Wochenlang ganz gesund war, an einer intercurrenten Krankheit, an Staupe, zu Grunde gegangen.

Mit den eben erwähnten Resectionsversuchen an 24 Thieren ging eine andere Versuchsreihe einher, die zwar nicht direct die Resectionsfrage betrifft, aber für die Beurtheilung der Heilung tiefer Nierenwunden von grossem Interesse ist. Es sind das 5 Nephrotomien an 3 Kaninchen und 2 Hunden, bei denen meist in Zwischenräumen von 3—4 Wochen mit dem Sectionsschnitt Spaltungen der ganzen Niere, und zwar doppelseitige, bis ins Nierenbecken gemacht worden sind. Auch von diesen in kurzen, nur 4wöchentlichen Zwischenräumen doppelseitig bis ins Nierenbecken nephrotomirten Hunden ist keiner der Operation erlegen. Der eine lebte $3\frac{1}{2}$ Jahre nach der doppelseitigen Nephrotomie ohne Krankheitserscheinungen, der andere war 5 Monate nach doppelseitiger Nephrotomie ganz gesund und starb dann an infectiöser, im Stalle herrschender Pneumonie. Die Nephrotomiewunde war, wie die Section ergab, beiderseits mit vollkommen lineären Narben verheilt.

Schliesslich kommen zu diesen 29 Versuchen noch 6 Versuche hinzu zum Studium der Compensation, bei denen die eine Niere total exstirpirt wurde, während die andere ganz unberührt im Körper zurückblieb. —

In Bezug auf die Fälle von Totalexstirpation möchte ich hier nur eine ganz kurze Bemerkung hinzufügen, die sich auf eine angeblich sehr häufig nach Totalexstirpation der Niere drohende Gefahr bezieht; ich habe mich bereits früher einmal an einer anderen Stelle über diesen Punkt ausgesprochen (s. Verhandlungen der freien Vereinigung der Chirurgen Berlins. Jahrgang VI. 1896. S. 15).

Nach Favre's Arbeiten (Virch. Arch. Bd. 127. S. 33) sollen die Gefahren nach einer einseitigen Nephrectomie, wie dieselbe jetzt ausgeführt wird, sowohl für den Menschen als für Thiere sehr grosse sein. Favre will bei seinen Versuchsthieren an Kaninchen sehr häufig nach einseitiger Nephrectomie eine acute parenchymatöse Nephritis der zurückgelassenen Niere beobachtet haben, die schon 3 Stunden nach der Operation den urämischen Tod herbeiführen kann. Diese acute Nephritis der nicht operirten Seite führt Favre auf die Einwirkung von Mikroorganismen zurück. Er hat die eigenthümliche Vorstellung, dass im Blute

bei seinen Versuchsthieren und auch beim Menschen schon normal Organismen vorkommen, welche „latent auf die günstige Gelegenheit lauern, eine Nephritis erzeugen zu können“ (l. c. S. 36).

Favre will deshalb statt der bisher geübten Methode, der einfachen Nephrectomie, eine zweiactige einführen, in der Weise, dass er zunächst die einseitige Ureter-Unterbindung vornimmt und dann erst nach Verlauf von 14 Tagen die zugehörige Nephrectomie folgen lässt. Er verspricht sich von dieser Methode, nach der die unberührt gebliebene andere Niere Zeit gewinnen soll, um sich an die Verhältnisse zu gewöhnen und langsam vicariirend an Grösse zuzunehmen, viel günstigere Erfolge auch für den Menschen.

Demgegenüber habe ich bereits damals bemerkt, dass Favre bei seinen Thierversuchen mit der einactigen Nephrectomie doch ungewöhnlich ungünstige Resultate erhalten hat, und zwar 66 pCt. Todesfälle bei Kaninchen, während ich selbst bei meinen Nephrectomien an Kaninchen und Hunden viel günstigere Resultate gesehen habe. Ich kann aber auch ferner auf Grund eigener Züchtungsversuche die grossen Gefahren nicht zugeben, die Favre von Seiten der nach ihm im Blute lauernden Mikroorganismen für die Entstehung einer acuten parenchymatösen Nephritis nach einseitiger Nephrectomie beschreibt; ich habe bei meinen Züchtungsversuchen mit solchen Nieren bisher nichts derartiges gesehen, und auch die chirurgischen Erfahrungen am Menschen sprechen nicht für die Vorstellung Favre's von den so sehr ungünstigen Resultaten der jetzt üblichen Nephrectomie.

Nach diesen mehr summarischen Bemerkungen lasse ich nun einzelne Resectionsversuche bei verschiedenen Thierspecies mit den histologischen Befunden ausführlich folgen und zwar geordnet nach Tagen bis zum Tode der Thiere, um so den Heilungsvorgang des Nierenparenchyms Schritt für Schritt nachzuweisen.

Versuch 1. Junges, nicht ausgewachsenes, wohlgenährtes Kaninchen. Untersuchung 2 Tage nach der Resection. Fig. 1—4.

26. 11. 92. Aus der linken Niere wird ein 2 cm langer, 1 cm breiter, 1,3 cm dicker Querkeil resecirt, der bis ins Nierenbecken reicht. Das excidirte Stück wiegt 1,5 g; Blutung nach der Excision mässig, steht auf Compression und nach 2 Catgutnähten.

28. 11. 92. Reactionsloser Verlauf. Thier vollkommen munter, wird gerade 2 Tage nach der Resection getödtet.

Section: Auf der Kapsel der operirten l. Niere ein Blutcoagulum, das fast den ganzen convexen Rand und die vordere Fläche der Niere bedeckt. Nach Entfernung des Coagulums erscheint die Nierenwunde gut verklebt. Auf dem Durchschnitt, dem Sectionsschnitt der Niere, der Operationsstelle entsprechend, ein regelmässig gestalteter keilförmiger Herd von glanzloser, zum Theil röthlicher, grösstentheils aber mattgrauweisser Farbe; der Keil geht durch die ganze Dicke der Niere, die Basis desselben nach der Rinde zu gerichtet. Im Nierenbecken mehrere Blutcoagula.

Mikroskopische Untersuchung: Das resecirte Stück der linken Niere ohne pathologischen Befund.

Linke resecirte Niere: Die die Wundränder verklebende Gerinnungsmasse besteht aus Fibrin, rothen und farblosen Blutkörperchen. Die Blutung geht mikroskopisch erheblich weit intra- und intertubulär, sowie im Kapselraum der Glomeruli über die Umgebung der Wunde hinaus, wie aus Fig. 1—3 ersichtlich ist. Das an die Wundspalte angrenzende Nierengewebe zeigt im Wesent-

lichen das Bild einer mehr oder weniger vollkommenen Gewebsnekrose, letztere entsprechend der beschriebenen Keilform, in der Rinde ausgedehnter, als in der Marksubstanz. Da wo die Nekrose in diesem Gebiet sehr vollkommen ist, ist von Epithelbesatz an den Harnkanälchen nichts mehr nachweisbar. Die Lumina der Harnkanälchen sind mit homogenen oder feinkörnigen Massen meist vollkommen ausgefüllt (s. Fig. 1—3), und nur stellenweise kann man innerhalb dieser Gerinnungsmasse die Contouren abgestorbener Epithelien eben noch erkennen. Ausser diesen vollkommen nekrotischen Harnkanälchen, die also mikroskopisch das Bild beherrschen, kommen in diesem Gebiet stellenweise Harnkanälchen vor mit fettig degenerirten, sowie mit atrophischen Epithelien. — In ähnlicher Weise wie die Harnkanälchen sind auch viele Glomeruli in diesem nekrotischen Gebiet der Nekrose verfallen. Die Glomeruli sind alsdann in blasse, feinkörnige, seltener homogene Gebilde verwandelt, in denen abgestossene und degenerirte Glomerulus-Epithelien und Kerntrümmer hervortreten. Andere Glomeruli in diesem Gebiet zeigen allerdings einen weniger hohen Grad der Erkrankung. Hier sind nur vereinzelte Zellen des Glomerulus-Epithels der Nekrose verfallen oder auch verfettet, einzelne Capillargefässe von Epithel entblösst, kernlos und im Kapselraum ein spärliches feinkörniges Exsudat. Andererseits aber ist es sehr auffallend, worauf auch Barth hinweist, dass selbst mitten zwischen schwer erkrankten Harnkanälchen nicht selten Glomeruli ohne jede Veränderung angetroffen werden. — Neben diesen schweren, wesentlich in das Gebiet der Nekrose fallenden Veränderungen am secernirenden Parenchym in der Umgebung der Wunde findet man fast in allen Schnitten in den intertubulären Räumen zwischen den nekrotischen, mit homogenen Massen ganz oder theilweise gefüllten Harnkanälchen, sowie auch um die Glomeruli herum und in letzteren eine reichliche Rundzelleninfiltration und Kerndetritus, welche diese Räume stellenweise, besonders in der Peripherie des Erkrankungsherdes, erheblich verbreitern. Die Photogramme 1—3 zeigen diese intertubuläre Infiltration mit Zellen und regressiven Kernen zwischen den nekrotischen Harnkanälchen sehr deutlich. Viel spärlicher werden Rundzellen und Kernreste im Lumen der Harnkanälchen, innerhalb der cylindrischen Ausgüsse der letzteren, angetroffen.

Von besonderem Interesse sind nun aber die Kerntheilungsvorgänge an den epithelialen Bestandtheilen der Niere bereits am 2. Tage nach der Verletzung. Dieselben finden sich vorwiegend in den peripherischen Abschnitten des Nekrosegebietes vor, da, wo die Nekrose keine totale ist. Hier trifft man neben völlig nekrotischen Harnkanälchen, die also kein regenerationsfähiges Epithel mehr enthalten, einzelne Harnkanälchen an, in welchen eine oder mehrere, 2—4, in Kerntheilung begriffene Epithelien sich befinden; die letzteren liegen alsdann entweder neben einander, oder es wechseln mitotische Epithelien mit daneben liegenden nekrotischen Epithelien oder auch mit epithelentblössten Stellen ab; ich habe solche Epithelien mit deutlichsten Sternformen auch mehrfach inmitten des Lumens der Harnkanälchen zwischen abgestossenen Epithelien sowie in Cylindern eingeschlossen angetroffen. Im Wesentlichen sind die gewundenen Harnkanälchen und die Markstrahlen der Rinde in der Infarctperipherie der Fundort für die Kerntheilungsbilder. Mitosen am Glomerulus-Epithel und am Epithel der geraden Harnkanälchen der Marksubstanz werden nur sehr selten gefunden. Dagegen sieht man sowohl in der fibrösen Kapsel als im intertubulären Gewebe hier und da Kerne in mitotischer Theilung begriffen.

Im vorstehenden Falle ist also 2 Tage nach der Resection eines Keils aus der Niere an der Operationsstelle ein Niereninfarct von unregelmässiger Begrenzung entstanden. In letzterem sind neben ausgedehnten degenerativen Processen (vorwiegend Nekrose der Harnkanälchen mit Cylinderbildung, auch fettiger Degeneration der Epithelien), reichliche intertubuläre zellige Infiltration, sowie ferner regenerative Vorgänge (Mitosen an den Epithelien), besonders in dem peripherischen Theil des Läsionsgebietes sichtbar. Die epitheliale Proliferation ist in meinem Falle, am 2. Tage nach der Resection, allerdings keine so reichliche, wie dies

andere Beobachter berichten, die von sehr lebhafter epithelialer Kerntheilung sprechen. Die Kerntheilungsfiguren sind wesentlich nur in den gewundenen Harnkanälchen und corticalen Markstrahlen des peripherischen Nekrosegebietes nachweisbar. Im Centrum des Infarctgebietes, wo die Nekrose eine totale ist, eben sowie in weiterer Entfernung von dem Infarct, also in allen anderen Abschnitten dieser Niere, fehlen die Zeichen der epithelialen Wucherung in Gestalt karyokinetischer Figuren vollkommen.

Versuch 2. Ausgewachsenes, kräftiges Kaninchen. Untersuchung 3 Tage nach der Resection. Fig. 79—82.

21. 9. 92. Excision eines 2 cm langen, 1 cm breiten, 1 cm dicken Keils aus der linken Niere. Gewicht des Keils 1,4 g; 2 Catgutnähte.

24. 9. 92. Kaninchen 3 Tage nach der keilförmigen Excision getödtet, bis dahin Thier ganz munter.

Sectionsbefund: Nierenwunde verklebt durch ein Blutcoagulum, das sich in ein der Kapsel breit aufliegendes Blutgerinnsel fortsetzt. Zu beiden Seiten des Coagulum ein breiter, fast bis zu den Papillen reichender, unregelmässig begrenzter Infarct von gelbweisser Farbe.

Mikroskopisch besteht das die Wundspalte ausfüllende Material aus rothen und farblosen Blutkörperchen, sowie aus fädigem Fibrin (s. Fig. 79a). Ausgedehnte Nekrose des Nierenparenchyms in der Nachbarschaft der Wunde; grösstentheils homogene, sehr selten körnige Ausfüllungsmassen der Harnkanälchen; letztere sämmtlich ohne Epithelbesatz (s. Fig. 79b, c); nur hier und da noch einzelne kernlose Schollen von abgestossenen Epithelien in den cylindrischen Ausfüllungsmassen nachweisbar. — Die Glomeruli im Gebiete der stark erkrankten Harnkanälchen öfter nur wenig verändert (s. Fig. 79); in anderen Schnitten aus dem nekrotischen Gebiet finden sich allerdings vielfach auch völlig nekrotische Glomeruli vor. — Zwischen den nekrotischen Harnkanälchen ungleichmässige intertubuläre Anhäufung von Rundzellen (Fig. 79b, c), stellenweise sehr reichlich (d); daneben spärlicher Kerntrümmer in den verbreiteten intertubulären Räumen. — Weiter entfernt von der Wundspalte, besonders in der Peripherie des Läsionsgebietes, Kerntheilungsbilder (Fig. 82), in verschiedenen Phasen der Karyokinese, und zwar reichlicher als im vorigen Versuch. Die Mehrzahl der Kerntheilungsfiguren gehört den Epithelien der gewundenen Harnkanälchen und der Markstrahlen im erkrankten Rindenparenchym an, seltener sind die Mitosen an den Epithelien der Tubuli recti und am intertubulären Gewebe, sehr selten an den Kernen der Epithelzellen der Glomeruli. In dem Rindenparenchym ausserhalb des Läsionsgebietes sind Kerntheilungsfiguren nirgends vorhanden.

Ausserdem trifft man in der Infarctperipherie nicht selten Harnkanälchen an, die entweder nur einzelne von ihrem Standort abgestossene, sonst aber wohl kenntliche Epithelien (s. Fig. 82) enthalten oder längere, cylindrische und spindelförmige Gebilde, die aus dichtgedrängten, kleinen, eckigen epithelialen Zellen mit dunklem Protoplasma bestehen, deren Kerne kleiner, dunkler und durch Farbstoff stärker tingirbar erscheinen, als die Kerne normaler Epithelien (s. Fig. 80, 81). Sehr auffallend treten diese epithelialen Stränge in Fig. 80 zwischen den reichlichen Faserzügen der Tunicae propriae collabirter Harnkanälchen hervor in Schnitten, die aus dem Grenzgebiet zwischen nekrotischem und gesundem Nierengewebe der Marksubstanz herstammen. Derartige cylindrische, aus ganz ähnlichen dicht gedrängten Zellen zusammengesetzte Gebilde trifft man auch wiederholt innerhalb des Lumens von solchen Harnkanälchen an, die noch ihren ganz normalen Epithelbesatz zeigen (Fig. 81). Stellenweise erkennt man auch Kerntrümmer, unregelmässige Körnchen, zwischen diesen atrophischen Epithelzellen (Fig. 80).

Alle im vorigen Versuch beschriebenen Veränderungen, Niereninfarct, ausgedehnte Nekrose des Parenchyms, cylindrische Gerinnungsmassen in den Harn-

kanälchen, starke intertubuläre Infiltration finden sich auch in diesem Falle am 3. Tage nach der Resection in der Umgebung der Wunde wieder vor. Die Kerntheilungsvorgänge, besonders an den Epithelien der gewundenen Harnkanälchen und der corticalen Markstrahlen, vorwiegend an der Grenze des Nekrosegebietes, sind reichlicher als im vorigen Versuch. — In Bezug auf die mehrfach oben beschriebenen und abgebildeten, aus dicht gedrängten, kleinen, eckigen, stark gefärbten Epithelzellen bestehenden Gebilde (Fig. 80, 81) möchte ich bemerken, dass dieselben keineswegs als progressive Bildungen, als Producte einer lebhaften Epithelwucherung, aufzufassen sind, wiewohl sie der Beschreibung nach — Abbildungen fehlen — an das erinnern können, was von verschiedenen Autoren als gewucherte Harnkanälchen beschrieben worden ist. Es handelt sich aber bei diesen epithelialen Zellhaufen nicht um progressive Bildungen, sondern vielmehr um degenerative Vorgänge, und zwar theils um verkleinerte und in Folge dessen einander genäherte epitheliale Reste von Harnkanälchen, die im collabirten Gerüst übrig geblieben sind (Fig. 80), theils um fortgespülte Epithelialcylinder, die sich als solche dadurch kennzeichnen, dass sie innerhalb des Lumens von Harnkanälchen angetroffen wurden, die noch ihren ganz normalen Epithelbesatz zeigten (Fig. 81). Jedenfalls liegen also in diesen Zellsträngen keine wuchernden, sondern geschrumpfte und abgestossene Epithelien vor.

Versuch 3. Mittelgrosses, kräftiges, ausgewachsenes Kaninchen. Untersuchung 3 Tage nach der Resection einer hypertrophischen Niere. Fig. 5—8.

26. 2. 92. Totalexstirpation der r. Niere; Gewicht 6,5 g.

3. 5. 92. Querresection eines tief bis in die Marksubstanz reichenden Keils aus der linken Niere. Länge des excidirten Keils 1,5 cm, Breite und Dicke je 0,5 cm. Blutung steht auf Compression der aneinander gedrückten Keilflächen. Keine Naht.

6. 5. 92. 3 Tage nach der Operation wird das Kaninchen getödtet.

Section: L. Niere vergrössert, wiegt zusammen mit dem excidirten Keilstück 10,5 g. Nierenwunde verklebt; an der Resectionsstelle keilförmiger, gelbweisser Infarct, welcher von einer schmalen hyperämischen Zone umgeben ist.

Mikroskopische Untersuchung: Das am 3. 5. 92 resecirte Stück der l. Niere ergiebt eine sichtbare Verbreiterung, compensatorische Hypertrophie, insbesondere der gewundenen Harnkanälchen, wie ein Vergleich mit der vor 68 Tagen exstirpirten r. Niere zeigt.

L. resecirte Niere: Ausgebreitete Nekrose der Harnkanälchen in der Umgebung der Wunde; homogene Gerinnungsmassen in den Harnkanälchen (Fig. 5 u. 6). — Glomeruli im Bereiche des nekrotischen Gebietes in blasse, homogene Gebilde mit spärlichen tingiblen Kernresten verwandelt (Fig. 6); andere Glomeruli wenig verändert. — Zwischen den homogenen Harnkanälchen massenhafte Rundzelleninfiltration in den verbreiterten intertubulären Räumen (Fig. 5 und 6); stellenweise ist sogar das ganze Gewebe, also Harnkanälchen und intertubuläre Räume, mit Rundzellen so überschwemmt, dass hier von den Harnkanälchen überhaupt nichts mehr zu erkennen ist (s. Fig. 5 rechts am Rande). — Kerntheilungsfiguren auch hier wiederum vorwiegend im Tubularepithel der Rindenkanälchen (Fig. 8), aber auch häufiger als in den vorigen Fällen an den Epithelien der geraden Harnkanälchen. Die mitotische Wucherung geht vorwiegend an den Epithelien des mehr peripherischen Theils der Läsionszone vor sich, da, wo man noch Harnkanälchen mit mehr oder wenig erhaltenem Epithel antrifft; ich habe aber auch solche Harnkanälchen gesehen, deren sämmtliche übrigen Epithelien bis auf eine einzige, in Kerntheilung begriffene Zelle, durch

den Nekroseprocess zu Grunde gegangen und abgestossen waren. — Ausserhalb des Läsionsgebietes fehlen Kerntheilungen; Harnkanälchen und Glomeruli sind hier nur weiter als in der r. Niere und in einzelnen Harnkanälchen stecken homogene Cylinder.

Wie im vorigen Versuch ist auch bei dem vorstehenden Versuch das Kaninchen 3 Tage nach der keilförmigen Nierenresection getödtet und untersucht worden. Der Versuch zeigt jedoch gewisse Veränderungen gegenüber dem vorigen Versuch: erstens ist hier die Nierenresection an einer bereits hypertrophischen Niere vorgenommen worden und zwar bei einem Thier, dem 68 Tage vorher die andere Niere total exstirpirt worden war, und zweitens ist in diesem Falle gar keine Naht, die doch immerhin auf das Nierengewebe reizend wirkt, angelegt worden, weil die Blutung nach Adaption der Wundflächen des Keils und durch Compression vollkommen stand. Im Wesentlichen verlief, wie die mitgetheilten mikroskopischen Untersuchungen ergeben, der Degenerations- und Regenerationsprocess in dieser hypertrophischen und durch keine Naht gereizten Niere ganz ebenso, wie in der nicht hypertrophischen und genähten Niere des vorigen Versuchs. Das gilt besonders auch in Bezug auf die Reichlichkeit der mitotischen Wucherung der Epithelien in dieser hypertrophischen Niere. Die Proliferationsvorgänge an den Epithelien der Harnkanälchen sind auch hier wiederum vorwiegend auf die Peripherie des Nekrosegebietes beschränkt, während die Epithelien im Centrum des Infarcts sämmtlich vollkommen nekrotisch sind.

Versuch 4. Ausgewachsenes, kräftiges Meerschweinchen. Untersuchung 3 Tage nach der Resection.

4. 5. 92. Querresection eines 1,3 cm langen, 0,9 cm breiten, 1 cm dicken Keils aus der l. Niere. Blutung mässig; 2 Catgutnähte, die beim Zusammenziehen ziemlich tief ins Parenchym einschneiden, da das Nierenparenchym beim Meerschweinchen sehr brüchig ist. Das Meerschweinchen wird 3 Tage nach der Resection getödtet.

Section: Leichte Einsenkung der Oberfläche der l. Niere an der Resectionsstelle; Nierenwunde gut verklebt durch ein Blutcoagulum, das an der Rinde breiter, nach der Marksubstanz zu schmäler wird. Zu beiden Seiten der Wundspalte gelbweisser, unregelmässiger Infarct.

Mikroskopische Untersuchung: Das excidirte Stück ergiebt normales Parenchym.

L. resecirte Niere: Präparate behandelt in Sublimat; Färbung mit Hämatoxylin-Eosin; oder behandelt mit Flemming'scher Lösung, Färbung mit Safranin. Im Blutcoagulum der Wundspalte Fibrin, zahlreiche rothe und spärliche farblose Blutkörperchen. Erhebliche inter- und intratubuläre Blutung in der Nachbarschaft der Wunde. — Nierenrinde neben der Wundspalte im Zustande der Nekrose. Sehr viele Harnkanälchen daselbst ganz ohne Epithelbesatz, nur angefüllt mit cylindrischen, homogenen Massen, in denen öfter noch Schollen der zu Grunde gegangenen Epithelien erkennbar sind. In den von der Wunde mehr entfernt gelegenen Harnkanälchen der Läsionszone ist der Epithelbesatz stellenweise oder noch grösstentheils vorhanden und nur die Lichtung ganz oder stellenweise mit homogenen Cylindern verstopft. Nicht selten finden sich auch Epithelialcylinder von ganz demselben Verhalten, wie in den Abbildungen von Versuch 2, aus niedrigen, eckigen, epithelialen Zellen mit intensiv gefärbten, kleinen Kernen bestehend. öfter im Lumen von Harnkanälchen mit ganz normalem oder auch wenig verändertem Epithelbesatz gelegen. — Die intertubulären Räume zwischen den nekrotischen Harnkanälchen, besonders in der subkapsulären Rindenschicht, verbreitert, mit Rundzellen, Kerntrümmern und Fettkörnchen infiltrirt. — Kerntheilungsfiguren in verschiedenen Stadien in weiterer Entfernung von der

Wunde und zwar in ziemlich reichlicher Anzahl vorhanden. Dieselben gehören meist den Epithelien der gewundenen, aber auch in diesem Falle nicht selten der geraden Harnkanälchen an. Die in Kerntheilung begriffenen einzelnen Epithelialzellen werden theils in solchen Harnkanälchen angetroffen, deren sonstige Epithelien sämmtlich unverändert sind und deren Kerne sich im Zustande der Ruhe befinden, theils in Harnkanälchen, deren übrige Epithelien entweder sämmtlich oder grösstentheils, mit Ausnahme eben der in Mitose begriffenen, durch den Nekroseprocess zu Grunde gegangen sind. In manchen Harnkanälchen finden sich gleichzeitig mehrere in Mitose begriffene Epithelien vor; auch einzelne in Kerntheilung begriffene Epithelzellen, die von der Wand losgelöst, im Lumen von Harnkanälchen zwischen Blutkörperchen liegen oder eingeschlossen in homogene Cylinder. — Mitosen an den übrigen Zellen des Wundbereichs nur vereinzelt. — Ueber das Läsionsgebiet hinaus, in dem sonst normalen Parenchym, epitheliale Karyokinesen nicht auffindbar; wohl aber trifft man hier in zahlreichen, namentlich geraden Harnkanälchen, die im Uebrigen normal sind, Cylinder aus Blutkörperchen und homogenen Massen, die offenbar aus diesen Kanälchen abgeleitet werden.

Der vorstehende Versuch ist an einer anderen Thierspecies, als die 3 vorhergehenden, angestellt, um zu sehen, ob der Process nach der Nierenresection bei Meerschweinchen anders verläuft, als beim Kaninchen. Die Untersuchung hat ergeben, dass dies nicht der Fall ist; sowohl in Bezug auf die degenerativen als die regenerativen Vorgänge sind qualitative Unterschiede durchaus nicht vorhanden. Nur die Ausdehnung der verschiedenen hier in Rede stehenden Vorgänge ergiebt gewisse Differenzen. Die Nekrose des Nierenparenchyms und die intertubuläre Infiltration mit Rundzellen und körnigen Zerfallsproducten ist beim Meerschweinchen nicht so erheblich, wie beim Kaninchen am gleichen Resectionstage. Demgegenüber stellt sich die regenerative epitheliale Wucherung beim Meerschweinchen viel erheblicher heraus, als beim Kaninchen innerhalb der ersten 3 Tage nach der Resection in den obigen Versuchen.

Versuch 5. Ausgewachsener, kräftiger Hund, von kleiner Rasse. Untersuchung der r. Niere 3 Tage nach der Resection (Fig. 9—14). — Es ist dies derselbe Hund, bei dem auch die l. Niere, 14 Tage nach der Resection, (s. Versuch 10) zur Untersuchung gelangte.

14. 1. 96. Resection eines Querkeils aus der l. Niere, etwa dem 4. Theil der ganzen Niere entsprechend. Wunde durch 3 Catgutnähte vereinigt. Urinuntersuchung vor der Operation ergiebt Spuren von Eiweiss; auch an den folgenden Tagen nach der Operation Eiweiss in geringer Menge nachweisbar.

25. 1. 96. Hund andauernd munter; Muskelwunde verheilt; Hautdeckenwunde granulirt gut. Heute neue Querresection eines $3^1/_2$ g schweren Keils aus der r. Niere.

26. 1. Urinmenge 200 ccm, Spuren von Eiweiss.

27. 1. Urinmenge 100 ccm, Urin etwas blutig.

28. 1. Urinmenge 260 ccm, Hund völlig munter.

Heute wird der Hund, 14 Tage nach der linksseitigen und 3 Tage nach der rechtsseitigen Resection, in Chloroform getödtet.

Section: R. Niere etwas grösser als die linke. Die Resectionswunde der erst vor 3 Tagen operirten r. Niere bereits sehr vollkommen verklebt. An der aufgeschnittenen r. Niere ein keilförmiger Infarct von derber Consistenz, gelblich weissem Aussehen, mit der Basis nach aussen gerichtet, in dem das den eigentlichen Wundspalt ausfüllende Coagulum deutlich kenntlich ist (Fig. 9).

Mikroskopische Untersuchung: Das am 25. 1. 96 resecirte Stück der r. Niere zeigt eine starke Verfettung der Markstrahlen.

Resecirte r. Niere: Die die Wundränder verklebende Gerinnungsmasse der vor 3 Tagen operirten Niere besteht aus fädigem Fibrin mit eingelagerten reichlichen rothen und farblosen Blutkörperchen (Fig. 10); dieses Coagulum geht in eine auf und in die Kapsel gesetzte und über die Wundspalte weit hinausreichende Blutung über. Die Blutung wird besonders reichlich in den tieferen Abschnitten der Läsionsgegend nach der Marksubstanz zu. Hier setzt sich die Blutung weit über die Wunde in das benachbarte Gebiet hinein fort und zwar sowohl intertubulär als intratubulär, sodass zahlreiche gerade Harnkanälchen total mit dem abgeführten Blut angefüllt sind. Das Nierengewebe zu beiden Seiten der Wunde verschieden weit nekrotisch; in der Abbildung Fig. 9 reicht die Nekrose rechts weiter als links. — Homogene und feinkörnige cylindrische Ausfüllungsmassen der Harnkanälchen in dem nekrotischen Gebiet mit völligem Verlust der Epithelien (Fig. 10, 11, 12); nur stellenweise trifft man noch vereinzelte atrophische und desquamirte Epithelzellen im Lumen einzelner Harnkanälchen an (Fig. 10, 12). — Die Glomeruli im nekrotischen Gebiet sind in blasse Gebilde (Fig. 9) mit Rundzellen und Kerntrümmern (Fig. 13, 14) verwandelt. Im Kapselraum dieser Glomeruli, der Kapselwand anliegend, nicht selten körnige Gerinnungsmassen mit Kernresten sichtbar (Fig. 14). Einzelne Glomeruli sind ganz mit Blutkörperchen angefüllt; andere Glomeruli, auch in diesem Falle wiederum, im nekrotischen Gebiet nur wenig verändert. — Zwischen den nekrotischen Harnkanälchen ungleichmässige Verbreiterung der intertubulären Räume durch Infiltration mit Rundzellen und Zelltrümmern (Fig. 10—14). — Kerntheilungsfiguren in verschiedenen Stadien an den Epithelien, und zwar vorwiegend der gewundenen Harnkanälchen an der Infarctperipherie. In weiterer Entfernung vom Wundbereich finde ich keine Kerntheilungsfiguren.

Auch bei der dritten zu diesen Resectionsversuchen gewählten Thierspecies, dem Hund, ist der Wundverlauf bis zum 3. Tage in der Niere qualitativ kein anderer als bei den beiden anderen Thierarten, dem Kaninchen und dem Meerschweinchen. Der Defect ist am 3. Tage nach der Resection durch ein Blutcoagulum fest verschlossen; die Zerstörungsprocesse am Nierenparenchym in der Umgebung des Defectes (Nekrose der Harnkanälchen und der Glomeruli), die Verbreiterung der intertubulären Räume mit ungleichmässiger zelliger und körniger, aus Zelltrümmern hervorgegangener Infiltration, schliesslich die Wucherungsvorgänge an den Nierenepithelien, vorwiegend an der Infarctperipherie, sind bei allen 3 Thierarten vorhanden. Nur die Ausbreitung der verschiedenen Processe variirt. Die Ausdehnung der degenerativen Vorgänge beim Hund erscheint annähernd ebenso gross, wie beim Kaninchen; auch die Zahl der Kerntheilungsfiguren am Nierenepithel ist beim Hunde etwa ebenso gross, wie beim Kaninchen an demselben Operationstage; in Bezug auf die Vorgänge im Resectionsgebiet steht also der Hund dem Kaninchen näher, als dem Meerschweinchen.

Der vorstehende Versuch ist aber auch insofern besonders lehrreich, als bei demselben Hunde an der anderen, l. Niere bereits 11 Tage vorher ein keilförmiges Stück excidirt worden war; man kann hier also bei demselben Thier den Wundverlauf zu verschiedenen Zeiten, am 3. und am 14. Tage nach der Resection, verfolgen. Ueber den Wundverlauf am 14. Tage wird später eingehend berichtet werden.

Versuch 6. Ausgewachsenes Kaninchen. Untersuchung 4 Tage nach der Resection.

17. 10. 93. Keilförmige Querresection aus der l. Niere bis ins Nierenbecken. Der excidirte Keil ist 2 cm lang, 1 cm breit, 1,5 cm dick; Gewicht 1,5 g; 2 Catgutnähte.

21. 10. 93. Kaninchen ganz munter, Urin eiweisshaltig. Exstirpation der operirten Niere gerade 4 Tage nach der Resection.

Section: Resectionswunde verklebt; gelb-weisser Herd mit mässiger Einsenkung der Nierenoberfläche; in den tieferen Partien wird der Infarct schmaler, zeigt ein mehr röthliches Aussehen und eine unregelmässig begrenzte Form. Um die Stichkanäle der Catgutfäden einige kleine, subkapsuläre, gelb-weisse Herde.

Mikroskopische Untersuchung: Das resecirte Stück ohne pathologischen Befund.

L. resecirte Niere: In der Wundspalte Fibrin, rothe Blutkörperchen, reichliche Leukocyten; dazwischen stellenweise nekrotische Epithelschollen der Harnkanälchen. Zu beiden Seiten der Wundspalte ausgedehnte Nekrose des Nierenparenchyms; totaler Verlust der Epithelien, Ausfüllung der Harnkanälchen mit homogenen Massen. — Glomeruli theils mit Kerntrümmern und Exsudat gefüllt, theils weniger verändert. Von diesen nekrotischen, mit Safranin diffus schwach röthlich gefärbten Harnkanälchen heben sich nun die intertubulären Räume sehr wirkungsvoll ab; in letzteren zahllose Rundzellen, Kerntrümmer, sowie durch Osmiumsäure kenntlich gemachte schwarze grössere und kleinere Fetttröpfchen sichtbar. — Die Wucherungsvorgänge am Nierenepithel in diesem Falle sehr gering. Nach vielem Suchen werden nur sehr vereinzelte Kerntheilungsfiguren in der Nähe der Wunde aufgefunden, darunter vereinzelte Mitosen in desquamirten Epithelien. — Ausserdem findet man mehrfache, aus kleinen epithelialen Zellen bestehende Cylinder, zum Theil innerhalb des Lumens von Harnkanälchen mit ganz intactem Epithelbesatz und von demselben Aussehen, wie solche in Versuch 2 beschrieben und abgebildet sind.

Versuch 7. Junges Kaninchen. Untersuchung 4 Tage nach der Resection.

12. 11. 93. Querresection eines 2 cm langen, 0,7 cm breiten, 1 cm dicken Keils; Gewicht 1,3 g; Blutung gering; 2 Catgutnähte.

16. 11. 93. Kaninchen ganz munter; Tödtung, wie im vorigen Versuch, gerade 4 Tage nach der Resection.

Section: Nierenwunde gut verklebt; unregelmässig begrenzter Niereninfarct. Den Catgutfäden entsprechend einige kleine, weissliche Herde unter der Kapsel.

Mikroskopische Untersuchung: Capsuläre Hämorrhagie, sowie intra- und intertubuläre Blutung im subcapsulären Rindenparenchym in der Nähe der Wunde. Im Infarctgebiet Nekrose der Glomeruli und Harnkanälchen, intertubuläre Infiltration grösstentheils mit Rundzellen, daneben Zelltrümmer und wenig Fettkörnchen (Osmium-Präparat). — Kerntheilung an den Epithelien der Rindenkanälchen in der Peripherie des Resectionsgebietes reichlicher als in Versuch 6.

In den vorstehenden Versuchen 6 und 7 finden wir sowohl bei einem alten, ausgewachsenen, als bei einem ganz jungen, noch wachsenden Kaninchen auch noch am 4. Tage nach der Resection, alles das wieder, was wir bei den übrigen Versuchen in den ersten 3 Tagen gesehen haben. Die degenerativen Vorgänge überwiegen auch jetzt noch bei weitem die Proliferationsvorgänge sowohl am Epithel als im Bindegewebe. Die epitheliale Kerntheilung in einem Falle, No. 6, nur sehr gering in der Nähe der Wunde, in dem letzten Falle, No. 7, hin-

gegen reichlicher an den Epithelien der Rindenkanälchen, in den peripherischen Abschnitten des Läsionsgebietes.

Versuch 8. Ausgewachsenes, kräftiges Kaninchen. Untersuchung im Laufe des 8. Tages nach der Resection. Fig. 15—19 und Fig. 83.

31. 9. 92. Aus der l. Niere wird ein 2 cm langer, 0,9 cm breiter, 1 cm dicker Keil excidirt. Die Resectionswunde reicht tief bis in die Marksubstanz hinein. Gewicht des Keils 1,5 g; Blutung steht nach Compression und 3 Nähten.

6. 10. Urin ohne Eiweiss.

7. 10. Exstirpation der l. resecirten Niere im Verlaufe des 8. Tages nach der Operation.

9. 10. Kaninchen getödtet.

Section: R. nicht operirte Niere normal.

L. resecirte Niere: An der Resectionsstelle schmale, bis tief in die Marksubstanz reichende Narbe (Fig. 15) von weissröthlichen Aussehen mit geringer Einsenkung der Nierenoberfläche; sonstige Infarctveränderungen fehlen an der Wundstelle vollkommen.

Mikroskopische Untersuchung: R. nicht operirte Niere ohne jeden pathologischen Befund; es fehlt insonders parenchymatöse oder fettige Entartung an den Nierenepithelien. — Ausgiebige Züchtungsversuche mit Stücken dieser Niere ergeben, im Gegensatz zu den Anschauungen von Favre in zahlreichen Culturen nur negative Ergebnisse in Bezug auf Mikroorganismen.

L. resecirte Niere: Schnitte durch die Narbe zeigen, dass letztere grössten Theils aus einem jungen gefäss- und zellenreichem Gewebe besteht, in welchem spärliche Inseln von stark verändertem Nierengewebe eingesprengt sind (s. Fig. 15, 16). In dem peripherischen Rindentheil der Narbe noch zahlreiche freie Blutkörperchen, die stellenweise von Spindelzellen durchzogen sind (Fig. 15, 16). An den eingesprengten Resten von Nierengewebe erkennt man einzelne verödete Glomeruli mit verdickter Kapsel, sowie einzelne verengte Harnkanälchen, theils leer, theils mit vereinzelten atrophischen, abgestossenen Epithelien (Fig. 15, 16, 17). — Viele Harnkanälchen des unmittelbar an die Narbe angrenzenden Nierengewebes sind prall ausgefüllt mit protoplasmaarmen, regellos und dicht neben- und übereinander liegenden Zellen und vorwiegend mit dicht gelagerten, rundlichen oder ovalen, öfter unregelmässigen und eingeschnürten Kernen; hier und da findet man noch einzelne in Mitose begriffene Kerne darunter. In Fig. 17 sieht man bei schwächerer, in Fig. 18 und Fig. 83 bei stärkerer Vergrösserung mit den eben beschriebenen Zellen und Kernen dicht ausgefüllte Harnkanälchen aus den Markstrahlen der Rinde, bei sehr geringer Zunahme des intertubulären Gewebes, in unmittelbarem Anschluss an die Narbe, die rechts im Bilde der Fig. 17, 18 und 83 hervortritt. — Fig. 19 giebt ein Bild von normalen corticalen Markstrahlen, welche sich an das eben beschriebene veränderte Gebiet nach aussen hin unmittelbar anschliessen; der grosse Unterschied zwischen den mit Zellen regellos angefüllten Harnkanälchen in der Nachbarschaft der Narbe und den normalen Harnkanälchen ist in die Augen springend. — Dieselben dichten Anhäufungen mit Zellen, wie in diesem Schnitt, innerhalb der corticalen Markstrahlen sieht man in anderen Schnitten aus der Umgebung der Narbe auch innerhalb der gewundenen Rindenkanälchen.

Der vorstehende Versuch zeigt eine so erheblich weit vorgeschrittene Heilung im Resectionsgebiet gegenüber den ersten 4 Tagen, wie dieselbe sonst in so früher Zeit nach der Operation, also bereits nach 8 Tagen, in meinen Versuchen niemals zur Beobachtung gelangt ist. Das Bild der keilförmigen Niereninfarcte mit dem glanzlosen, gelblichweissen oder grauweissen Aussehen des Gewebes, das wir

sonst an den ersten 4 Tagen nach der Verletzung regelmässig angetroffen haben, ist nicht mehr vorhanden. Dementsprechend fehlen auch mikroskopisch die grossen Ausfüllungsmassen der Harnkanälchen mit homogenem Exsudat und Epithelschollen zu beiden Seiten der Wundspalte, die wir in den ersten Tagen, namentlich in der Nierenrinde, zu sehen gewohnt waren. Nur in der Marksubstanz liegt im Anschluss an die Narbe noch ein ganz circumscriptes nekrotisches Gebiet, in welchem die geraden Harnkanälchen stellenweise noch stärkere Veränderungen zeigen, nämlich einen aus geschrumpften Kernen, kleineren Kernrudimenten und kernlosen Epithelschollen bestehenden Inhalt. An Stelle des nekrotischen Gewebes der früheren Tage finden wir, wie Fig. 16 zeigt, also in diesem Falle nach 8 Tagen nur eine Narbe aus jungem zellen- und capillarreichem Bindegewebe, das den Wunddefect vollkommen ausfüllt.

Ausser dieser Narbenbildung hat in einer ganzen Anzahl von Harnkanälchen, die an die Narbe angrenzen, eine Wucherung der Nierenepithelien stattgefunden, die stellenweise zu einer vollkommenen Verstopfung der Harnkanälchen mit Zellen und Kernen geführt hat (s. Fig. 17, 18, 83). Eine derartige epitheliale Proliferation tritt in dem folgenden Versuch noch viel deutlicher in die Erscheinung.

Versuch 9. Junges, etwa 3 Monate altes Kaninchen. Untersuchung 14 Tage nach der Resection. Fig. 20—31 und Fig. 84.

29. 10. 92. Aus der l. Niere Querexcision eines Keils, der fast bis in das Nierenbecken reicht; Keil 1,5 cm lang, 0,9 cm breit, 0,7 cm dick; Gewicht des excidirten Stückes 1,5 g. Blutung ziemlich stark; Compression, 2 Catgutnähte.

11. 11. 92. Reactionsloser Verlauf; Haut-Muskelwunde vollkommen geschlossen. Tödtung bei Beginn des 14. Tages.

Section: R. Niere wiegt 4,6 g, auf dem Durchnitt normal.

L. resecirte Niere 4,0 g; Kapsel überall leicht abziehbar bis auf das Resectionsgebiet, an der die Kapsel erheblich verdickt und mit der Nierenoberfläche verwachsen ist. Beim Durchschnitt durch die l. operirte Niere an der Resectionsstelle eine Narbe, die von gelbweissen Zügen durchsetzt ist. Das übrige Nierengewebe von normalem Aussehen. Herz, Lunge, Leber unverändert.

Mikroskopische Untersuchung: R. Niere, ebenso das resecirte Stück der l. Niere zeigt ein ganz normales Verhalten der Epithelien, der Glomeruli und der Intertubularsubstanz.

L. resecirte Niere zeigt die in den Fig. 20—31 und 84 gegebenen Veränderungen und zwar:

A.: Fig. 20—26 stammen von einem Präparat aus dem Resectionsgebiet, entsprechend der Höhe des convexen Nierenrandes; Fig. 84 aus einem anderen Präparat derselben Gegend, während

B.: Fig. 27—29 aus einer anderen Gegend des Resectionsgebietes, mehr nach dem Hilus zu, herstammen. —

Fig. 30 giebt zum Vergleich normale Harnkanälchen; Fig. 31 einen Catgutfaden in der Kapsel.

A. Was zunächst das Uebersichtsbild Fig. 20 aus dem Resectionsgebiet anbetrifft, so ist das capsuläre Bindegewebe hier stark verdickt; an der Wundstelle senkt sich von der verdickten Kapsel aus die in der Rinde breitere Narbe in das Nierengewebe hinein (s. Narbe Fig. 20 links im Präparat; noch deutlicher Fig. 21). — Rechts an die Wundnarbe angrenzend in der Rinde ein

ausgedehntes Infarctgebiet, durchsetzt von zahlreichen dunklen, cylindrischen und unregelmässig gekrümmten Gebilden, die aus nekrotischen Harnkanälchen hervorgegangen sind. Die grossen, hellen Lücken entsprechen cystisch erweiterten Harnkanälchen. Zwischen diesen dunklen Gebilden und den Cysten, und namentlich ausserhalb der nekrotischen Zone, weiter entfernt von der Kapsel, in dem mehr nach dem Mark zu gelegenen Theil der Rinde, reichliche hellere Gewebszüge, deren Zusammensetzung aus hyperplastischem Bindegewebe, aus vereinzelten restirenden normalen und zahlreichen, in Epithelwucherung begriffenen Harnkanälchen die nachfolgenden stärkeren Vergrösserungen zeigen werden.

Untersucht man nun bei dieser stärkeren Vergrösserung zunächst den peripherischen Theil der Wundnarbe und das angrenzende Infarctgebiet (Fig. 21), so erkennt man hier zuerst die keilförmige, aus feinfaserigem, engmaschigem, zellreichem Bindegewebe bestehende Narbe. In dem an die Narbe angrenzenden Gebiet ist ein Theil der Harnkanälchen der Nekrose verfallen und in die oben erwähnten dunklen gekrümmten oder cylindrischen Gebilde verwandelt, an denen man bei stärkerer Vergrösserung öfter noch vereinzelte epitheliale Schollen erkennen kann. Ausserdem einzelne Harnkanälchen stark erweitert und mit abgeflachten Epithelien ausgekleidet. — Die Glomeruli zum Theil geschrumpft und in kleine kernarme Gebilde umgewandelt. — Das intertubuläre Bindegewebe erheblich vermehrt. — Mehr centralwärts (im Bilde unten am Rande) einzelne normale sowie vereinzelte in beginnender epithelialer Wucherung begriffene Harnkanälchen.

Viel reichlicher und viel deutlicher als in Fig. 21 sieht man diese Wucherungsvorgänge am Epithel in Fig. 22 und 23. Diese Aufnahmen stellen den weiter centralwärts, d. h. nach der Marksubstanz zu gelegenen Theil der Wundnarbe und das veränderte Gewebe zu beiden Seiten derselben dar (s. Uebersichtsbild Fig. 20). Etwa der Mitte der Figur 22 entsprechend erkennt man zunächst noch die faserigen Züge der Wundnarbe, die hier bereits sehr schmal ist. Zu beiden Seiten der Narbe und die letztere stellenweise so durchsetzend, dass man die Narbe kaum noch herausfinden kann, fallen sehr eigenthümliche Bildungen in die Augen. Es sind das kürzere und längere schmale Schläuche, ganz dicht angefüllt mit undeutlich conturirten Zellen, deren Protoplasma spärlich ist und eine blasse, homogene, durch Farbstoffe nur schwach tingirte Beschaffenheit zeigt, die aber sehr wohlgebildete runde oder ovale Kerne besitzen (s. Fig. 23). Die Kerne machen den Hauptinhalt der Schläuche aus und liegen oft so dicht bei einander, dass vielfach nur noch wenig oder gar kein Zellkörper zwischen ihnen sichtbar ist. Sehr viele von diesen Kernen sind bläschenförmig, grösser, blasser und weniger chromatinreich, als die gedrungenen Kerne der normalen Epithelien. Auch vereinzelte in Mitose begriffene Kerne trifft man in diesen Schläuchen an. Durch diese dicht gedrängten intracanaliculären Zell- und Kernanhäufungen ist das Lumen vieler Harnkanälchen fast ganz oder gänzlich zum Verschluss gebracht (Fig. 22). — Die Glomeruli sind in diesem Gebiet nur zum Theil erhalten; ein grosser Theil derselben erheblich erkrankt, geschrumpft, in kleine, kernarme Gebilde verwandelt.

Fig. 24 zeigt die Verhältnisse im Infarctgebiet und zwar im subkapsulären Rindentheil weiter entfernt, d. h. im Bilde weiter nach rechts von der Wundnarbe (vergl. Uebersichtsbild Fig. 20). Man sieht hier die verdickte Kapsel; sehr reichliche Bindegewebszüge durchsetzen das ganze Infarctgebiet; dazwischen zahlreiche nekrotische und verschiedene cystisch erweiterte Harnkanälchen mit atrophischen Epithelien; normale Harnkanälchen fehlen in diesem Gebiet.

Schliesslich geben die Fig. 25 und 26 Abbildungen von Stellen in der unmittelbaren Nachbarschaft des nekrotischen Gebietes. Die Stellen entsprechen den helleren, mehr nach dem Mark zu gelegenen Gewebszügen der Rinde (s. Uebersichtsbild Fig. 20) und zwar Grenzpartien zwischen gesundem und erkranktem Nierengewebe. Man findet auch hier gedrängt bei einander dieselben schmalen, kurzen und längeren Kanälchen, ganz ausgestopft mit neugebildeten Zellen, deren Zellleib blass und spärlich ist, besonders aber mit wohl-

gebildeten, runden oder ovalen, unregelmässig gelagerten Kernen und vereinzelten Mitosen, wie an der Grenze der Wundnarbe (s. Fig. 22 und 23).

Dieselben soliden Zellen- und Kernstränge mit den eben beschriebenen neugebildeten Zellen und Kernen und dieselbe grosse Differenz zwischen diesen und den normalen Harnkanälchen zeigen auch alle anderen Schnitte, die aus diesem Grenzgebiet zwischen erkranktem und gesundem Nierengewebe gewonnen sind, wie z. B. die von einem anderen Präparat dieses Grenzgebietes herstammende Figur No. 84 beweist; nur das interstitielle Bindegewebe ist in dieser letzten Figur verstärkt gegenüber den Aufnahmen 25 und 26.

B. Während die bisherigen Aufnahmen No. 20—26 und 84 sämmtlich aus dem Resectionsgebiet von der Höhe des convexen Nierenrandes herstammen, geben die folgenden Aufnahmen No. 27—29 Bilder von einer anderen Stelle des Resectionsgebietes, von dem seitlichen, mehr nach dem Hilus zu gelegenen Theil desselben.

In dem Uebersichtsbild, Fig. 27, erkennt man rechts unten das normale Nierenparenchym, während der grösste Theil eingenommen wird von dem erkrankten Gewebe des Resectionsgebietes. In letzterem sind im peripherischen Rindentheil (im Bilde links oben) die Bindegewebszüge der Wundnarbe sichtbar; an letztere grenzt rechts oben das Infarctgebiet mit den nekrotischen, dunklen Harnkanälchen und reichlicher Bindegewebsneubildung. — Die Glomeruli in diesem Gebiet zum Theil nur wenig verändert, öfter aber verödet und in kleine geschrumpfte, kernarme, schlecht färbbare, nicht selten mit verdickter Kapsel versehene Körper verwandelt. Weiter nach abwärts, d. h. in der weiter centralwärts gelegenen Rindenschicht, ausserhalb des nekrotischen Gebietes erhebliche Vermehrung des interstitiellen Gewebes, verschiedene, den hellen Lücken entsprechend, erweiterte und sehr zahlreiche mit Zellen unregelmässig ausgefüllte oder ganz verstopfte Harnkanälchen ohne Lumen. Die letzteren heben sich sehr deutlich von dem benachbarten Nierenparenchym mit den normalen lumenhaltigen Harnkanälchen ab.

Macht man nun hier von der Grenze zwischen gesundem und erkranktem Nierengewebe eine Aufnahme (Fig. 28), so sieht man zunächst eine viel stärkere interstitielle Bindegewebsentwicklung als in der entsprechenden Aufnahme (Fig. 25), die aus ganz derselben Gegend, d. h. von dem Grenzgebiete zwischen gesundem und erkrankten Nierengewebe, aber von einer anderen Stelle des Resectionsgebietes, nämlich, wie oben angegeben, von der Höhe des convexen Nierenrandes herstammt. Die in Fig. 28 in das stärker entwickelte intertubuläre faserige Bindegewebe eingelagerten Harnkanälchen sind schmal, mit unregelmässig gelagerten Zellen und Zellkernen oft dicht angefüllt. Die Zellen und Zellkerne selbst aber sind, wie die Aufnahme bei stärkerer Vergrösserung, Fig. 29, ergiebt, vielfach bereits atrophisch, klein, eckig, geschrumpft und durch Farbstoff stärker tingirbar als in der entsprechenden Figur 26.

Fig. 30 giebt zum Vergleich eine Aufnahme normaler Harnkanälchen aus demselben Nierengebiet, d. h. aus der centralen, mehr nach dem Mark zu gelegenen Rindenschicht des anstossenden normalen Nierenparenchyms und bei derselben Vegrösserung wie Fig. 29.

Der Gegensatz zwischen diesen Harnkanälchen mit normalem regelmässigem Epithelbesatz und den mit den neugebildeten, aber bereits in Atrophie begriffenen Zellen vollgestopften Harnkanälchen in Fig. 29 ist sehr deutlich.

Fig. 31 schliesslich zeigt einen Catgutfaden in der Kapsel und dessen Umgebung bei stärkerer Vergrösserung. Stark gewuchertes capsuläres Bindegewebe umgiebt den Faden und Rundzellen durchsetzen denselben, wie man an dem dunklen Fadenrand bei verschiedener Einstellung des Fadens mit der Schraube erkennen kann.

Der eben ausführlich mitgetheilte Versuch, bei dem ein junges, etwa 3 Monate altes Kaninchen 14 Tage nach der Resection eines keilförmigen Nierenstückes getödtet wurde, ist nach verschiedenen Richtungen hin sehr bemerkens-

werth. Es ist auch hier, wie im vorigen Versuch, an der ursprünglichen Wundstelle eine aus zellenreichem, feinfaserigem Bindegewebe bestehende Narbe zu Stande gekommen. An die Wundnarbe schliesst sich in der Rinde ein ausgedehntes Infarctgebiet an. Das letztere ist von reichlichen Bindegewebszügen durchzogen, allein die „Organisation“ des Infarctes ist in diesem Falle trotz 14tägiger Dauer des Processes doch lange nicht soweit vorgeschritten wie im vorigen Versuch No. 8. In letzterem war bereits 8 Tage nach der Operation von dem nekrotischen Parenchym des keilförmigen Infarctes, das wir sonst an der Resectionsstelle regelmässig angetroffen haben, bis auf ein ganz circumscriptes Gebiet in der Marksubstanz nichts mehr zu sehen, und an der Infarctstelle nur eine jugendliche Narbe sichtbar. Hier in Versuch 9 (s. Fig. 20) finden sich dagegen im Bereiche des Infarctes neben allerdings reichlicher Bindegewebsneubildung doch noch sehr erhebliche nekrotische Gewebsmassen in zahlreichen Harnkanälchen vor (entsprechend den dunklen gekrümmten und cylindrischen Gebilden in Fig. 20 u. 24), die noch nicht zur Resorption oder zur Ausscheidung gelangt sind.

Ausserhalb der nekrotischen Zone, in unmittelbarem Anschluss an letztere, befindet sich das Nierengewebe im Zustande interstitieller, stellenweise nur sehr geringer, an anderen Stellen sehr erheblicher Bindegewebsvermehrung und besonders reichlicher intracanaliculärer epithelialer Zellproliferation. Die epitheliale Wucherung innerhalb der Harnkanälchen ist in diesem Falle viel ausgeprägter als im vorigen Versuch. Diese mit neugebildeten Elementen vollgestopften Harnkanälchen finden sich also an verschiedenen Stellen der Infarctperipherie, wie in dem unmittelbar angrenzenden interstitiell veränderten Gebiet vor, wofür die Aufnahmen Fig. 22 u. 23 aus der Nachbarschaft des centraler gelegenen Theils der eigentlichen Wundnarbe, sowie die Aufnahmen Fig. 25, 26 und 84 von dem Grenzgebiet zwischen gesundem und erkranktem Nierengewebe Belege geben. Die an diesen Stellen angetroffenen zahlreichen kurzen und längeren schmalen Schläuche sind dicht und in regelloser Anordnung mit undeutlich conturirten Zellen ausgestopft, deren Protoplasma eine blasse homogene oder ganz fein granulirte Beschaffenheit zeigt, die aber sehr wohlgebildete, runde und ovale Kerne besitzen. Die letzteren, welche vielfach den Haupttheil der Schläuche ausmachen, liegen oft so dicht und regellos neben- und übereinander, dass nur noch wenig Zellprotoplasma zwischen ihnen sichtbar ist. Viele von diesen Kernen, besonders die bläschenförmigen, ovalen sind grösser, blasser und weniger chromatinreich als die gedrungenen Kerne der normalen Epithelien. Gelegentlich trifft man auch noch in Mitose begriffene Kerne in diesen Schläuchen an. Durch diese dicht gedrängten intracanaliculären Zellen- und Kernanhäufungen ist das Lumen vieler Harnkanälchen ganz oder fast ganz zum Verschluss gebracht, sodass dieselben in solide Zellstränge verwandelt sind. Der Gegensatz zwischen diesen eben beschriebenen, aus neugebildeten Zellen und Kernen bestehenden Bildungen, an denen also vielfach gar kein Lumen, oft nur

ein sehr enges Lumen noch sichtbar ist und den anstossenden normalen Harnkanälchen mit dem offenen Lumen und den dunklen, protoplasmareichen, einschichtigen Epithelien, deren gedrungene und chromatinreiche Kerne in ziemlich regelmässigen Abständen von einander im Epithelbesatz liegen, ist ein sehr prägnanter (s. Fig. 25, 26, 84).

Bei demselben Thier kann man nun aber an anderen Präparaten (s. Fig. 27—29), die ebenfalls aus dem Grenzgebiet zwischen gesundem und erkranktem Nierengewebe, aber von anderer Gegend, herstammen, auch die weiteren Veränderungen der eben beschriebenen mit den neugebildeten Elementen prall angefüllten Harnkanälchen verfolgen. Unter dem Druck des an letzteren Stellen viel stärker zur Entwicklung gelangten und indurirenden intertubulären Bindegewebes fangen nämlich die neugebildeten Zellen in vielen Harnkanälchen an, bereits zu atrophiren (Fig. 29). An Stelle der grossen, wohlgebildeten, runden und ovalen Kerne in den proliferirenden Harnkanälchen von der Höhe des Resectionsgebietes (s. Fig. 23, 26, 84) sind die Harnkanälchen in diesem seitlichen, mehr nach abwärts gelegenen Theil des Resectionsgebietes, alsdann oft mit Zellen angefüllt, die als Zeichen der beginnenden Atrophie kleiner sind und deren Kerne namentlich vielfach kleiner, eckiger, geschrumpft und nicht selten stärker tingirt erscheinen (s. Fig. 29).

Versuch 10. Untersuchung 14 Tage nach der Resection (Fig. 32—36). Der zu diesem Versuch benutzte Hund ist an beiden Nieren resecirt worden. Der makroskopische und mikroskopische Befund der r. Niere, 3 Tage nach der Resection, ist oben ausführlich unter Versuch 5 mitgetheilt worden. Hier folgt nur das Resectionsergebniss an der l. Niere, 14 Tage nach der Resection. Der Krankheitsverlauf ist oben unter Versuch 5 nachzulesen.

Section: L. Niere etwas kleiner als die r. Die fibröse Kapsel der l. Niere stark verdickt, auf dem Durchschnitt eine schmale Narbe mit etwas eingezogener Oberfläche.

Mikroskopische Untersuchung: Resecirtes Stück der l. Niere ebenso wie der r. (s. oben Versuch 5) zeigt eine starke Verfettung der Markstrahlen.

L. Niere: Bei schwacher Vergrösserung (s. Fig. 32) erkennt man zunächst an der Wundstelle die eingezogene, keilförmige, tief ins Gewebe sich erstreckende Narbe, die sich sehr deutlich von dem normalen Nierenparenchym abhebt; die Narbe geht in die verdickte Kapsel über. — Im subkapsulären Rindentheil neben der Narbe (im Bilde rechts) das in Organisation begriffene Infarctgebiet; zwischen helleren Bindegewebszügen dunkle, nekrotischen Harnkanälchen entsprechende Gebilde. Die Details dieses Erkrankungsgebietes der Rinde siehe später in Fig. 36. —

Die Narbe selbst (Fig. 33) besteht aus feinfaserigem Bindegewebe. Das Nierengewebe in der unmittelbaren Umgebung der Narbe im Zustande mässiger interstitieller Bindegewebsvermehrung (s. Fig. 33—35); die Harnkanälchen hier meist ohne Lumen und angefüllt mit protoplasmaarmen Zellen und vorwiegend regellos dicht neben- und übereinander liegenden, nicht selten eckigen Kernen.

Fig. 33 zeigt solche angefüllte Harnkanälchen in unmittelbarem Anschluss an die Narbe bei schwächerer, Fig. 34 und 35 bei stärkerer Vergrösserung. Die lumenlosen Harnkanälchen heben sich hier (s. Fig. 33 u. 34) von den anstossenden normalen oder etwas erweiterten Harnkanälchen mit dem offenen Lumen und dem regelmässigen, wandständigen Epithelbesatz sehr deutlich ab.

Fig. 36 giebt ein Bild aus dem subkapsulären Rindengebiet der Infarctgegend und von dem angrenzenden Nierengewebe (s. Uebersichtsbild Fig. 32). Man erkennt hier reichliche Züge von neugebildetem, feinfaserigem, zellenreichem Bindegewebe, die sich von der Kapsel her in das Infarctgebiet einsenken; dazwischen nekrotische Harnkanälchen mit vollkommenem Epithelverlust (den körnigen cylindrischen Gebilden entsprechend); in dem unmittelbar angrenzenden Nierengewebe erhebliche Verdickung des interstitiellen Gewebes, Harnkanälchen angefüllt mit atrophischen Epithelien, verkümmerte Knäuel in den zum Theil erweiterten und verdickten Kapseln.

Der vorstehende Versuch 10 zeigt, wie der vorhergehende Versuch 9 am Kaninchen, die Resectionsergebnisse an der Wunde ebenfalls am 14. Tage nach der Resection, aber bei einer anderen Thierspecies, dem Hunde, um eventuelle Unterschiede in der Heilung der Resectionswunde zu dieser Zeit zu konstatiren. Der vorstehende Versuch ist aber ferner, wie oben bemerkt, deshalb von besonderem Interesse, weil der Hund an beiden Nieren zu verschiedenen Zeiten resecirt worden ist (s. Versuch 5) und so bei demselben Thier ein Vergleich der Vorgänge im Resectionsbereich am 3. und am 14. Tage nach der Resection möglich ist.

Das die Wundspalte ausfüllende, mit Blutkörperchen durchsetzte Fibringerinnsel vom 3. Tage (s. Versuch 5, Fig. 9 u. 10) ist jetzt am 14. Tage verschwunden und an Stelle desselben eine schmale, aus feinfaserigem, jungem Bindegewebe bestehende Narbe getreten (s. Versuch 10, Fig. 32 u. 33). — Die sehr ausgedehnte Nekrose des Nierenparenchyms zu beiden Seiten der Wundspalte am 3. Tage (s. Versuch 5, Fig. 9—12) ist ebenfalls verschwunden und an Stelle derselben jetzt nach 14 Tagen subkapsulär in der Rinde neben der Narbe ein Erkrankungsgebiet vorhanden, das nur noch wenig zahlreiche nekrotische Harnkanälchen enthält, dagegen eine fortschreitende Bindegewebsumwandlung, „Organisation“. des Infarctes nachweist. — Das Nierengewebe in der Nachbarschaft dieses Infarctgebietes befindet sich im Zustande starker interstitieller Bindegewebsvermehrung und Atrophie des secernirenden Parenchyms (s. Fig. 36). An anderen Stellen hingegen z. B. in Fig. 33, wo die absteigende Wundnarbe direct an das Nierengewebe anstösst, ist die interstitielle Bindegewebsvermehrung nur eine sehr mässige und die Harnkanälchen im Bereiche der letzteren im Zustande der schon wiederholt beschriebenen Epithelwucherung (Fig. 33—35). Die Harnkanälchen sind hier mehr oder weniger ausgestopft mit regellos, dicht gelagerten Zellen und Kernen. Die neugebildeten Elemente in diesen Harnkanälchen zeigen aber bereits deutliche Zeichen der Atrophie (Fig. 34 u. 35) und erinnern durch die Kleinheit ihrer Zellen, durch ihre kleineren, nicht selten eckigen, geschrumpften und stärker gefärbten Kerne an analoge, in Atrophie begriffene, ausgefüllte Harnkanälchen des vorigen Versuches (s. Versuch 9, Fig. 28 u. 29), deren Elemente, namentlich die Kerne, lange nicht mehr so gross, jugendlich und wohlgebildet waren, als die Kerne in den proliferirenden Harnkanälchen an anderen Stellen desselben Versuchs (s. Versuch 9, Fig. 23 u. 26).

Im Allgemeinen ist die intracanaliculäre epitheliale Wucherung bei diesem

resecirten Hunde No. 10 also nirgends mehr so frisch und jugendlich wie an vielen Stellen des vorigen Versuches; andererseits bleibt die epitheliale Wucherung auch im Ganzen zurück gegenüber den regeneratorischen Bestrebungen, wie sich solche beim vorigen Versuch 9 in der Bildung der äusserst reichlichen, soliden Zellen- und Kernstränge so ausgiebig documentirten.

Schliesslich ist hervorzuheben, dass, wie bis zum 3. Tage (s. Versuch 5), auch der weitere Wundverlauf bis zum 14. Tage bei den verschiedenen Thierspecies (Hund, Kaninchen) im Wesentlichen derselbe ist. Es existiren auch in späterer Zeit also nur graduelle Unterschiede in der Betheiligung der einzelnen Gewebe an der Resectionsstelle. In Bezug hierauf verweise ich auf das in diesem Versuch oben Mitgetheilte, sowie auf die photographischen Aufnahmen von Versuch 9.

Versuch 11. Junges, etwa 3 Monate altes Kaninchen, von demselben Wurf, wie Versuch 9. Untersuchung 18 Tage nach der Resection. Fig. 37 bis 39 und Fig. 85. 86.

29. 10. 92. Querresection eines 1,5 cm langen, 1 cm breiten, 1 cm dicken Keils aus der linken Niere; Gewicht des excidirten Keils 1 g. Blutung steht nach leichter Compression und 3 Parenchymnähten.

15. 11. 92. Reactionsloser Verlauf. Bauchwunde völlig vernarbt. Tödtung bei Beginn des 18. Tages.

Section: R. Niere ohne pathologischen Befund, Gewicht 5,3 g.

L. resecirte Niere: Gewicht 4,3 g; Kapsel an der Resectionsstelle verdickt und schwer abziehbar. Auf dem Durchschnitt eine schmale, tiefgehende, in der Rinde keilförmige Narbe, von der in Fig. 37 sowie in Fig. 38 und 85 am linken Rande das peripherische Stück sichtbar ist.

Mikroskopische Untersuchung: Resecirtes Stück der l. Niere ohne pathologischen Befund.

L. resecirte Niere: Starke Wucherung des capsulären Bindegewebes an der Resectionsstelle, Fig. 37, 38, 85. Die von der gewucherten Kapsel ausgehende Narbe besteht aus feinfaserigem, zellreichem Bindegewebe (s. Fig. 38 u. 85 am l. Rande). Das an die Narbe angrenzende Nierenparenchym ist erheblich verändert, wie das Uebersichtsbild (Fig. 37) zeigt, in welchem r. von der Narbe das interstitiell und besonders intracanaliculär stark veränderte Nierengewebe sichtbar ist (Details s. Fig. 38 u. 85), während l. von der Narbe zunächst stark dilatirte, cystische Harnkanälchen und dann weiter nach l. normales Parenchym folgen.

Die Aufnahme, Fig. 38, von dem unmittelbar an die Narbe anstossenden Nierengewebe, sowie die Aufnahme, Fig. 39, von dem Grenzgebiet zwischen gesundem und erkranktem Parenchym zeigen neben kaum vermehrtem interstitiellen Gewebe zahlreiche mit Zellen und Kernen voll gestopfte Harnkanälchen. Die die Harnkanälchen verstopfenden Zellen und besonders die Kerne sind in verschiedenen Harnkanälchen noch gross, wohlgebildet, rund und oval, in anderen Harnkanälchen aber vielfach bereits kleiner, eckig und geschrumpft.

Fig. 85 und 86 stammen von anderen Schnitten des Narben- und Grenzgebietes (vergl. Fig. 38 und 39) dieses Falles her. Man sieht hier ebenfalls sehr deutlich die Narbe, sowie die soliden Zellen und Kernstränge, aber in stärker entwickelter Intertubularsubstanz. Die Kerne ebenfalls wiederum zum Theil rund oder oval und noch wohlerhalten (Fig. 86), zum Theil eckig, kleiner und geschrumpft (Fig. 85). Grosse Differenz zwischen den gewucherten (l.) und den normalen Harnkanälchen (r.) in Fig. 86 sichtbar.

Die Glomeruli in diesem Gebiet zum Theil klein und atrophisch und mit etwas dickerer

Kapsel umgeben, bisweilen aber auch wenig verändert. — Ausserhalb des Resectionsbereiches ist sowohl das Parenchym der l. als der r. Niere unverändert.

Das vorstehende junge Kaninchen von demselben Wurf, wie Versuch 9, ist 4 Tage später als letzteres, d. h. am 18. Tage nach der Resection getödtet worden. Die Resectionswunde ist mit schmaler Narbe geheilt. Von Nekrose des Nierenparenchyms im Läsionsbereich, die bei Kaninchen Versuch 9, Fig. 20, am 14. Tage nach der Resection, besonders im kapsulären Rindengebiet, noch sehr erheblich war und beim Hund Versuch 10, Fig. 32, am 14. Tage in derselben Gegend ebenfalls noch sehr deutlich sichtbar war, fehlt in diesem 4 Tage älteren Falle jede Andeutung. An der sonst gewöhnlichen Infarctstelle war nur noch eine zellreiche, keilförmige Narbe vorhanden. Dagegen findet sich auch hier wiederum, wie in den Versuchen 9 und 10, an verschiedenen Stellen in dem an die Narbe angrenzenden Nierengewebe neben einer geringen Vermehrung des intertubulären Gewebes eine sehr erhebliche intracanaliculäre Proliferation von Zellen und Kernen, die das Lumen vieler Harnkanälchen zum völligen Verschluss gebracht hat. Die diese soliden Stränge zusammensetzenden, gewucherten Elemente zeigen auch hier, wie in den früheren Versuchen, stellenweise noch ein wohlerhaltenes, jugendliches Aussehen; zum Theil zeigen sie aber auch in ihrer unregelmässigen, eckigen Beschaffenheit die bereits beginnende Atrophie an.

Versuch 12. Junges Kaninchen von demselben Wurf, wie Versuch 1. Untersuchung 20 Tage nach der Resection. Fig. 40—44.

26. 11. 92. Querresection eines fast bis zum Nierenbecken reichenden, 2 cm langen, 1 cm breiten, 1 cm dicken Keils aus der l. Niere, Gewicht des Keils 1,5 g. 3 Parenchymnähte.

16. 12. 92. Tödtung 20 Tage nach der Resection. Thier bis heute ganz munter gewesen.

Section: R. Niere normal, Gewicht 6 g.

L. resecirte Niere: Gewicht 5 g. Die Kapsel an der Resectionsstelle in der Ausdehnung von 1½ cm verdickt, getrübt, schwer abziehbar. Auf dem Durchschnitt durch diese Niere an der Resectionsstelle ein Narbengebiet von unregelmässig begrenzter Gestalt, das sich centralwärts in eine schmale Narbe verliert; quer und schräg gegen die Narbe verlaufend mehrere das Parenchym durchsetzende Bindegewebszüge, Stichkanälchen entsprechend; in 2 der letzteren, ebenso wie in der Rinde neben dem Narbengebiet noch Reste von Catgutfäden sichtbar.

Mikroskopische Untersuchung: Resecirtes Stück der l. Niere ohne pathologischen Befund.

L. Niere: Im Narbengebiet der Rinde, das wesentlich aus feinfaserigem, hier und da kernreicherem Bindegewebe besteht, nur noch Reste von Nierensubstanz. Die noch vorhandenen Glomeruli zum Theil geschrumpft und verödet, zum Theil ist nur die Kapsel der Glomeruli verdickt, die Knäuel im Wesentlichen aber erhalten; ferner Gefässe mit verdickter Wand (s. Fig. 40, 41). — Normale Harnkanälchen in dem Narbengebiet nicht mehr vorhanden; an Stelle derselben kleine, zum Theil äusserst schmale, durch breite Bindegewebszüge oft weit auseinander gedrängte Harnkanälchen meist ohne Lumen, ausgefüllt mit Epithelien und vielfach unregelmässigen, eckigen und geschrumpften Kernen (Fig. 40); in den mehr peripherischen Theilen des Narbengebietes (s. Fig. 41 und 42) liegen diese schmalen Zellstränge dichter bei einander; ausserdem trifft man einzelne erweiterte Harnkanälchen innerhalb des Indurationsgebietes mit Körnchen oder scholligen Epithelmassen im Lumen (Fig. 40—42); besonders zahlreich, zwischen und neben normalen Harnkanälchen, werden solche erheblich dilatirte und stellenweise noch zu grösseren Hohlräumen (Cysten)

confluirende Harnkanälchen in dem Nierengewebe neben diesem bindegewebigen Indurationsgebiet angetroffen, wie Fig. 43 zeigt.

Dass das Nierengewebe in weiterer Entfernung von diesem Narbengebiet sich normal verhält, ergiebt Fig. 44.

Der vorstehende Versuch zeigt die Verhältnisse im Resectionsgebiet am 20. Tage nach der Resection. An der Resectionsstelle befindet sich ein unregelmässig begrenztes, wesentlich aus Bindegewebe bestehendes Indurationsgebiet, in dem das Nierenparenchym bis auf wenige atrophische Reste verschwunden ist. Die noch vorhandenen Harnkanälchen sind unter dem Druck des schrumpfenden Bindegewebes zu kleinen, zum Theil sehr schmalen Epithelsträngen ohne Lumen zusammengepresst (Fig. 40—42), deren zellige Elemente und insbesondere deren Epithelkerne vielfach die Zeichen der Atrophie zeigen, im Vergleich mit den frischeren Wucherungen in derartigen schmalen Harnkanälchen, wie wir solche in anderen Versuchen, z. B. bei Versuch 9, Fig. 23 und 26, gesehen haben. Auf die weiteren Zeichen der Schrumpfung in diesem Gebiet, auf die Verdickung der Kapseln und die Verödung der Glomeruli, sowie auf die Verdickung der Gefässwände ist in dem Protokoll ebenfalls hingewiesen.

Jedenfalls tritt in diesem Falle, 20 Tage nach der Resection, überall im Läsionsgebiet die bindegewebige Induration mit Atrophie und Schwund des secernirenden Parenchyms in den Vordergrund, während die intracanaliculäre Wucherung, wie wir dieselbe in früheren Fällen (Versuch 9, 10, 11) so exquisit gesehen haben, hier fehlt.

Schliesslich möchte ich noch hervorheben, dass eine compensatorische Vergrösserung der nicht operirten r. Niere gegenüber der operirten l. Niere innerhalb der 20 Tage seit der Resection gewichtsmässig sicher nicht stattgefunden hat. Die operirte l. Niere + resecirtem Stück wog 6,5 g, die nicht operirte r. Niere wog 6 g. Dementsprechend ist auch mikroskopisch in der r. Niere weder eine Vergrösserung der Glomeruli noch der Harnkanälchen zu constatiren.

II.

In den vorstehend mitgetheilten 12 Versuchen sind die Vorgänge im Resectionsgebiet bei den verschiedenen Thierspecies (Hund, Kaninchen, Meerschweinchen) vom 2.—20. Tage in jedem Falle eingehend beschrieben worden.

Wir haben gesehen, dass in den ersten Tagen nach der Operation ein Bluterguss die Wundränder untereinander verklebt, und dass bald nach der Operation — in Versuch 1 am 2. Tage, wahrscheinlich aber noch viel früher — im Resectionsgebiet mehr oder weniger unregelmässig begrenzte, oft keilförmige Niereninfarte entstehen mit ausgedehnten degenerativen Veränderungen, die wesentlich in das Gebiet der Nekrose gehören.

Neben diesen destructiven sind auch schon frühzeitig productive Vorgänge sichtbar. Vom 2. Tage ab wurde in der Peripherie der nekrotischen Herde, aber auch schon centralwärts eine sehr reichliche zellige Infiltration in den verbreiterten intertubulären Räumen zwischen den nekrotischen Harnkanälchen angetroffen.

Später, von der 2. Woche ab, prävalirte in unseren Versuchen die Neubildung von Bindegewebe im Läsionsgebiet. An der Stelle des eigentlichen Wunddefectes, da, wo in den ersten Tagen nach der Operation ein Bluterguss die Wundhöhle ausgefüllt hatte, hat sich in allen Fällen in der 2. und 3. Woche nach der Operation eine aus feinfaserigem, zellenreichem Bindegewebe bestehende oft keilförmige Narbe gebildet.

Was die Verhältnisse des an diese Wundnarbe unmittelbar anstossenden Infarctgebietes anbetrifft, so war die Ausdehnung der bindegewebigen „Organisation“ in letzterem innerhalb der ersten Wochen eine wechselnde. Schon am 8. Tage nach der Operation kann die Bindegewebsbildung im Infarcte, wie wir das in einem Falle (Versuch 8) gesehen haben, bereits so weit vorgeschritten sein, dass das nekrotische Gewebe, das wir in den früheren Tagen in dieser Gegend stets in grosser Breite angetroffen haben, bis auf ein ganz circumscriptes Gebiet in der Marksubstanz verschwunden und die ganze Infarctstelle von einer jugendlichen Narbe eingenommen ist. Das ist aber so kurze Zeit nach der Operation nur selten der Fall. Versuch 9 lehrt, dass auch 14 Tage nach der Operation noch erhebliche Mengen nekrotischen Gewebes in zahlreichen Harnkanälchen vorhanden sind, die erst später verschwinden.

Die Organisation selbst im nekrotischen Gebiet geht in der Weise vor sich, dass aus der peripherischen Zone Granulationsgewebe in die inneren nekrotischen Theile hineinwächst; aus letzterem entsteht junges Bindegewebe, unter dessen zunehmender Entwicklung das nekrotische Gewebe verschwindet. Sind im Infarct noch Bindegewebsreste vorhanden, die nicht nekrotisch geworden sind, so können sich dieselben an der „Organisation“ betheiligen. Die weitere Umbildung dieses neugebildeten zellenreichen Bindegewebes zu einer derben, nicht selten keilförmigen Narbe, durch deren Zug die Nierenoberfläche tief eingebuchtet wird, werden wir an den älteren Resectionsstellen der späteren Versuche sehen (s. z. B. Tafel 12, Fig. 45—48).

Neben diesen degenerativen einerseits, sowie zur Bindegewebsbildung und Infarctorganisation führenden Processen andererseits sind die Vorgänge an den epithelialen Bestandtheilen der Niere im Infarctgebiet von ganz besonderem Interesse, weil sich an diese die mannigfachen und wichtigen Erörterungen über den Wiederersatz von Nierengewebe, von Harnkanälchen und Glomerulis, nach Verletzungen oder ausgedehnten Entfernungen des Nierengewebes angeknüpft haben.

Auf diesen Punkt muss ich hier, auf Grund meiner eigenen Erfahrungen, noch etwas näher eingehen. So frühzeitig, als wir die Thiere überhaupt tödteten, vom 2. Tage nach der Verletzung ab, haben wir bei den verschiedenen Thierarten

Mitosenbildung an den Epithelien der Harnkanälchen im Läsionsbereich gesehen: im Hinblick auf andere Erfahrungen stellen sich diese Mitosen, die den Process der Theilung der Epithelzellen einleiten, wohl mit Sicherheit noch viel früher als am 2. Tage ein. Wie aus den oben ausführlich mitgetheilten Versuchen 1—5 hervorgeht waren es vorwiegend die gewundenen Harnkanälchen und die corticalen Markstrahlen in den mehr peripherischen Abschnitten des Nekrosegebietes, wo wir die karyokinetischen Figuren gefunden haben. Hier in dem Grenzgebiet zwischen nekrotischem und gesundem Nierengewebe, wo offenbar auf kapillarem Wege vom gesunden Gewebe aus noch eine gewisse, wenn auch unvollkommene, Ernährung vorhanden ist und in Folge dessen die Harnkanälchen mit ihren Epithelien nicht sämmtlich dem Tode verfallen sind, lagen also vereinzelte oder mehrere in Kernmitose begriffene Epithelzellen, je nach dem Grade der Erkrankung des Harnkanälchens, entweder neben den anderen sämmtlich nekrotisch gewordenen Epithelien oder neben epithelentblössten Stellen, wo also die Epithelien abgestossen waren, oder auch neben noch normal gebliebenen Epithelien; schliesslich finden sich auch abgestossene, in Mitose begriffene Zellen im Lumen der Harnkanälchen selbst vor. Ueber alle diese Arten der mitotischen Befunde ist in den obigen Versuchen ausführlich berichtet worden. Wenn gleich mir nun auch eine so lebhafte Mitosenbildung an den Epithelien bei meinen Versuchen nicht zu Gesicht gekommen ist, wie dies andere Beobachter (Podwyssozki, Barth u. A.) berichten, so vollzieht sich doch, besonders in den peripherischen Theilen des Nekrosegebietes, immerhin in einer Anzahl von Harnkanälchen im Laufe der 1. und 2. Woche auf mitotischem Wege die Neubildung von Epithelzellen an Stelle der alten nekrotisch zu Grunde gegangenen oder abgestossenen Epithelien. Diese neugebildeten Epithelzellen, die sich von den alten Nierenepithelien des normalen Parenchyms durch ihr helles Protoplasma und durch ihre grösseren Kerne unterscheiden, können nun in ganz typischer Anordnung um die Lichtung eines Harnkanälchens, je nach der Grösse des Epithelverlustes, einen neuen theilweisen oder vollkommenen Epithelbesatz bilden. Eine solche „typische“ Epithelregeneration, wie Thorel dieselbe nennt und wie sie dieser Autor in seiner lehrreichen Mittheilung in einem Falle bei embolischen Niereninfarcten des Menschen gesehen hat, ist jedenfalls eine Seltenheit und kommt nach Thorel nur in einigen wenigen schon der Nekrose verfallenen Harnkanälchen vor. Die Bedingungen für eine derartige typische Regeneration scheinen gerade in den Nieren recht schlechte zu sein (Thorel l. c. S. 329). Bei meinen Niereninfarcten nach traumatischen Eingriffen kann ich nicht mit Sicherheit behaupten, eine derartige complete Neubildung des epithelialen Besatzes in typischer wandständiger Anordnung gesehen zu haben; es handelte sich hier immer nur um einige in Neubildung begriffene Epithelien in einem Harnkanälchen.

Dagegen tritt eine andere Art von epithelialer Wucherung viel häufiger in die Erscheinung, die wir am 8., 14., 20 Tage nach der Resection bei unseren Versuchen gesehen haben. An verschiedenen Stellen des Läsionsgebietes, in der

Umgebung der Wundnarbe, sowie in den peripherischen Abschnitten des Infarctes, an der Grenze des gesunden Nierengewebes, kommt es in Folge der reichlichen intracanaliculären epithelialen Proliferation vielfach zu der Bildung der oben wiederholt beschriebenen kürzeren und längeren, meist schmalen, mit hellen, protoplasmaarmen Zellen und besonders dicht gedrängten Zellkernen prall gefüllten Schläuche, die sich durch ihre regellose Anordnung, dichte Lagerung der Zellen und Kerne, sowie durch den häufigen Mangel einer Lichtung so lebhaft von den normalen Harnkanälchen unterscheiden (s. z. B. Versuch 9, Fig. 22, 23, 25, 26). Auch Kerntheilungsfiguren wurden in diesen Schläuchen noch vorgefunden, allerdings in diesen späteren Stadien nach der Resection, im Laufe der 2. Woche, viel seltener als innerhalb der ersten 3 oder 4 Tage, aber doch neben der sonstigen angegebenen Beschaffenheit dieser Bildungen ein weiterer Beweis, dass diese Zellen- und Kernstränge einem Neubildungsprocess an den Epithelien der Harnkanälchen im Läsionsbereich ihre Entstehung verdanken, und dass hier nicht etwa Harnkanälchen mit atrophischen Epithelien vorliegen.

Solche mit neugebildeten Elementen vollgestopfte Harnkanälchen sind auch von anderen Autoren (Podwyssozki, Barth u. A.) nach experimentellen Nierenverletzungen im Läsionsgebiet gesehen worden. — Auch bei menschlichen auf embolischem Wege entstandenen Niereninfarcten findet man, besonders in den peripherischen Theilen der embolischen Narben, zuweilen in grösserer Anzahl derartige, mit gewucherten Zellen gefüllte, kleine Harnkanälchen vor. Von Thorel sind solche soliden Zellenstränge bei embolischen menschlichen Niereninfarcten nicht bloss in der Infarctperipherie und ausserhalb des Infarctes, in der unmittelbaren Umgebung desselben, sondern auch tiefer im Innern des Nekrosegebietes beobachtet und unter der Bezeichnung der „atypischen“ oder „Pseudo-Regeneration“ zusammengefasst worden. In Bezug auf die nähere Beschaffenheit der diese soliden Stränge constituirenden zelligen Elemente existiren allerdings manche Differenzen in den Beobachtungen der verschiedenen Autoren, auf die ich hier nicht näher eingehe.

Vorstehend sind also meine Beobachtungen über die Betheiligung der Epithelien der Harnkanälchen an den Vorgängen im Nekrosegebiet mitgetheilt.

Der ganze Regenerationsprocess an den Harnkanälchen beschränkt sich also, meiner Erfahrung nach, bei Thieren nach der Resection in typischer Weise auf den localen wandständigen Wiederersatz einiger oder mehrerer zu Grunde gegangener Epithelzellen auf karyokinetischem Wege in einer Anzahl von Harnkanälchen, und zwar vorwiegend solcher, die mehr in der Peripherie des Nekrosegebietes liegen; in einer grösseren Zahl von Harnkanälchen, und zwar ebenfalls vorwiegend in den peripherischen Theilen des Läsionsgebietes, führt der Regenerationsprocess zu keiner typischen, wandständigen Epithelbildung, sondern in Folge regelloser übermässiger Zellproliferation zur Bildung prall gefüllter epithelialer Zellschläuche; der grösste Theil der Harnkanälchen im Nekrosegebiet

aber zeigt keinerlei Regenerationserscheinungen, sondern ist sicher dem Tode verfallen wegen vollkommener Degeneration des gesammten Epithelbesatzes.

Eine wirkliche Neubildung von Harnkanälchen findet, meiner Erfahrung nach, im Erkrankungsgebiet nirgends statt. In dieser Beziehung haben sich zunächst in Uebereinstimmung mit den Ergebnissen von anderer Seite (Mattei, Podwyssozki, Paoli, Barth s. Einleitung) in meinen Versuchen keinerlei Anhaltspunkte für die Behauptungen von Pisenti ergeben, dass eine derartige Neubildung aus dem Bindegewebe der Narbe stattfinden kann und zwar aus differencirten Bindegewebszellen.

Aber auch abgesehen von dieser unseren gewöhnlichen histologischen Vorstellungen widersprechenden Anschauung Pisenti's über die Entstehung epithelialer Gebilde, findet auch, meiner Erfahrung nach, in einer anderen, von verschiedenen Autoren angegebenen Weise keine Neubildung von Harnkanälchen statt. In Bezug auf letzteren Punkt ist in der Einleitung darauf hingewiesen, dass nach Mattei, Podwyssozki, Barth, Paoli die ursprünglichen alten Harnkanälchen in der Umgebung der Narbe in Folge lebhafter Wucherung ihrer Epithelzellen epitheliale Ausstülpungen bilden sollen, die in das junge nachgiebige Bindegewebe der Narbe hineinwachsen.

Demgegenüber muss ich also bemerken, dass bei meinen Versuchen eine derartige Neubildung von Harnkanälchen in Gestalt von kolbenartigen Auswüchsen aus den vorhandenen alten Harnkanälchen in der Umgebung der Narbe niemals in einwandsfreier Weise zur Beobachtung gelangt ist, weder an der Narbengrenze, noch in weiterer Entfernung von derselben, wiewohl ich nach solchen Gebilden sorgfältig gesucht habe und obwohl die Wucherung der Epithelien oft, wie die Photogramme zeigen, eine so lebhafte war, dass die Harnkanälchen dadurch völlig verstopft wurden. Meine Erfahrungen über diesen Modus der Neubildung von Harnkanälchen auf Grund der Versuchsergebnisse nach traumatischen Läsionen der Niere stimmen in diesem Punkte völlig überein mit der von Thorel an Infarctnieren des Menschen gewonnenen Anschauung, dass gegenüber allen bisher mitgetheilten Befunden von Seitensprossen an den ursprünglichen Harnkanälchen eine gewisse Skepsis vollauf berechtigt ist. Die von mir beobachteten Wucherungsvorgänge an den Epithelien, deren Resultate die mehrfach erwähnten schmalen, mit Zellen und Kernen prall gefüllten Schläuche waren, fanden stets nur intracanaliculär, innerhalb der alten ursprünglich vorhandenen Harnkanälchen statt, oder wie Thorel, l. c. S. 323, mit Bezug auf diesen Punkt bei seinen Infarctnieren sagt: „Vor der Hand muss ich betonen, dass alle Regenerationen, seien es typische oder atypische, lediglich Epithelregenerationen in dem präformirten Kanälchensystem darstellen“.

Soviel über die Neubildung der Harnkanälchen im Resectionsbereich.

Was nun die Frage der Neubildung der Glomeruli im Läsionsbereich anbetrifft, so zeigten dieselben überhaupt nur äusserst spärlich in der Peripherie

des nekrotischen Gebietes epitheliale regeneratorische Erscheinungen. Dagegen sind die Glomeruli im Resectionsgebiet oft destruirt und man trifft alsdann in den ersten Tagen nach der Resection im nekrotischen Gebiet viele nekrotische Glomeruli an, deren Gefässknäuel in homogene, mit Zellen- und Kerntrümmer bald weniger bald stark durchsetzte Gebilde verwandelt sind und in deren Kapselraum sich Exsudatmassen befinden. Andererseits ist aber auch in meinen Versuchen mehrfach auf die auch von Barth hervorgehobene Resistenzfähigkeit der Glomeruli hingewiesen, indem selbst mitten zwischen stark erkrankten Harnkanälchen sich auch Glomeruli ohne sichtbare Veränderung vorfanden. In den späteren Tagen nach der Resection, am Ende der 1. und 2. Woche, wenn die Bindegewebsbildung im Resectionsgebiet weitere Fortschritte gemacht hat, trifft man hier neben weniger veränderten, stets auch erkrankte Glomeruli zwischen den Bindegewebszügen an. Dieselben sind geschrumpft und in kleine kernarme Gebilde mit mehr oder weniger verdickter Kapsel verwandelt.

Diesen destruirenden Veränderungen gegenüber halten sich also die regenerativen Vorgänge an den Epithelien der Glomeruli, wie bereits bemerkt und wie auch aus den mitgetheilten Versuchsprotokollen hervorgeht, in äusserst bescheidenen Grenzen. Im peripherischen Bereich der Läsionszone trifft man in den ersten Tagen nach der Resection also nur hier und da einmal Kerntheilungsfiguren an den Epithelzellen einiger Glomeruli an, jedenfalls viel spärlicher als an den Epithelzellen der gewundenen Harnkanälchen und der Markstrahlen. Auf diesen äusserst spärlichen Befund von Karyokinesen an den Epithelzellen der Glomeruluskapseln sowie der Glomerulusschlingen weisen auch andere Beobachter hin (Barth, Podwyssozki). Selbst da, wo in der späteren Zeit, wie z. B. in dem Versuch 9 am 14. Tage nach der Resection (Fig. 22, 23) die Wucherungsvorgänge am Epithel der Harnkanälchen so lebhafte waren, dass das Lumen vieler Harnkanälchen durch die neugebildeten Zellen und Kerne fast ganz oder gänzlich verstopft wurde, haben sich die Epithelien der Glomeruli in dem Wucherungsbezirk keineswegs an der Wucherung betheiligt, sondern sind im Gegentheil vielfach geschrumpft und in kernarme, verödete Gebilde verwandelt.

Auf Grund ausgedehnter Erfahrungen an resecirten Nieren muss ich also, entgegen den Angaben von Pisenti, Paoli, Tuffier, Kümmell eine Neubildung von Glomeruli sowohl im Resectionsgebiet als ausserhalb desselben bei den bisherigen Versuchen ganz und gar in Abrede stellen. Die angeblich neugebildeten Glomeruli stellten sich als junges, zellenreiches Bindegewebe dar. Entgegen den eben genannten Autoren stimme ich den Angaben von Mattei, Podwyssozki, Barth vollkommen bei, deren Untersuchungen ebenfalls keinerlei Anhaltspunkte für eine wirkliche Neubildung von Glomerulis geliefert haben. Nimmt man hierzu das oben ausführlich erörterte Resultat, dass auch an den Harnkanälchen im Resectionsgebiet die Neubildungsvorgänge in typischer Anordnung des Epithels nur in sehr beschränktem Maasse stattfinden, dass andererseits durch excessive Wucherung der Epithelien solide Zellschläuche, also ganz

andersartige Gebilde, entstehen, als normale Harnkanälchen, dass schliesslich der grösste Theil der Harnkanälchen wegen vollkommener Degeneration des gesammten Epithelbesatzes überhaupt nicht mehr regenerationsfähig ist, sondern unrettbar zu Grunde geht, so ergiebt sich, dass ein irgendwie nennenswerther morphologischer und dementsprechend functioneller Ersatz für den durch die Resection und ihre Folgen geschehenen Parenchymverlust im Resectionsbereich selbst nicht zu Stande kommt.

Auch die weiteren Vorgänge an den mehrfach besprochenen, mit den neugebildeten Elementen prall gefüllten Harnkanälchen führen nicht etwa in späterer Zeit zu typischen Harnkanälchen, sondern vielmehr zu atrophischen Zuständen dieser Gebilde. Wir haben wiederholt in den Versuchen 9—12 vom 14.—20. Tage darauf hingewiesen, dass diese Epithelstränge besonders an den Stellen des Resectionsgebietes, wo dieselben in ein stärker vermehrtes intertubuläres Bindegewebe eingeschlossen waren, in ihrer Begrenzung unregelmässiger, schmaler und dünner wurden, und dass viele der neugebildeten zelligen Elemente deutliche Zeichen der Atrophie bekamen. Die schmalen Harnkanälchen sind in letzterem Falle mit Zellen angefüllt, die kleiner sind und deren Kerne namentlich als Zeichen der beginnenden Atrophie vielfach kleiner, eckiger, geschrumpfter und nicht selten stärker tingirt erscheinen, als die grossen wohlgebildeten runden und ovalen Kerne der epithelialen Stränge an solchen Stellen, wo das intertubuläre Gewebe nur sehr wenig oder gar nicht vermehrt ist.

Je ausgebreiteter aber die Bindegewebsneubildung im Resectionsgebiet wird und je älter der Process ist, um so stärker werden in Folge der bekannten Retraction des Narbengewebes die eingeschlossenen epithelialen Stränge comprimirt. Von den mit den neugebildeten Elementen gefüllten Harnkanälchen bleiben alsdann zwischen den faserigen Bindegewebszügen durchweg nur noch sehr vereinzelte atrophische Reste übrig in Gestalt von äusserst schmalen Strängen, die nur aus ganz atrophischen, kleinen, eckigen, unregelmässigen Zellen und Kernen zusammengesetzt sind. Derartige ganz rudimentäre Gebilde zeigen z. B. die Aufnahmen 47 und 48 der Resectionsnarbe von Versuch 13, etwa 2 Jahre nach der Resection. Unter dem Druck des weiter schrumpfenden Narbengewebes verschwinden diese bereits stark atrophischen epithelialen Zellstränge später wahrscheinlich vollkommen.

Nach alledem sind es jedenfalls keinerlei progressive, sondern stets regressive Veränderungen, die, unseren Versuchen zu Folge, in späterer Zeit an den mit den neugebildeten Elementen gefüllten Harnkanälchen vor sich gehen.

III.

Ein nennenswerther morphologischer Ersatz für den Verlust an Drüsensubstanz durch regenerative Neubildung von Nierengewebe kommt nach den bisher mitgetheilten Versuchen, die bis zum Ende der 3. Woche reichen, innerhalb des ganzen Resectionsgebietes nicht vor; ein functioneller Ersatz für das an der Resectionsstelle ausgefallene Parenchym findet ebenfalls nicht statt.

Die weitere Frage ist nun die, ob nicht ausserhalb des durch die Resection und ihre Folgen entstandenen Erkrankungsgebietes, an den gesunden Parenchymtheilen der resecirten Nieren, sich compensatorische Vorgänge einstellen, worin dieselben bestehen, und ob dieselben im Stande sind, den Verlust an Nierengewebe im Erkrankungsgebiet auszugleichen.

Zur Lösung dieser auch von Barth erörterten Fragen sind die jetzt zu besprechenden Versuche angestellt. Es sind ausschliesslich Hunde, und zwar sowohl ausgewachsene als junge noch wachsende Hunde, zu diesen Versuchen verwandt worden. Die Hunde sind viel später getödtet worden, als dies bei den bisherigen Versuchen der Fall war, erst 14 Wochen bis $4^1/_4$ Jahre nach der Operation. Nach so langer Zeit hat man wohl die Berechtigung anzunehmen, dass etwaige compensatorische Vorgänge ausserhalb des Läsionsgebietes im gesunden Nierengewebe ihren definitiven Abschluss erreichen. Gleichzeitig konnte man aber auch, wenn die Tödtung der Thiere so lange Zeit verschoben wurde, die späteren bleibenden Ausgänge der Processe an der Resectionsstelle selbst und in dem Infarctgebiet bei diesen Thieren feststellen.

Hier werden zunächst die Versuche an ausgewachsenen Hunden mitgetheilt, weil bei diesen die Verhältnisse einfacher liegen als bei den noch wachsenden Thieren, bei denen das physiologische Wachsthum die pathologischen Vorgänge complicirt.

Versuch 13. Ausgewachsener kräftiger Hund. Untersuchung beinahe 2 Jahre nach einmaliger Resection der l. Niere (Näheres s. Protokoll); Fig. 45—52 und Fig. 69, 70.

9. 12. 92. Heute wird zunächst die Totalexstirpation der r. Niere bei diesem Hunde vorgenommen. Gewicht der exstirpirten Niere 18,2 g; Breite der Rindensubstanz 0,5 cm; Urin vor der Operation schwach eiweisshaltig.

10. 12. 92. Urinmenge in 24 Stunden 80 ccm, Spuren von Eiweiss. Hund ganz munter.

15. 12. 92. Urinmenge in 24 Stunden 300 ccm; Hautnaht geplatzt, in der Tiefe gute Granulationsbildung.

11. 1. 93. Reactionsloser Verlauf, Wunde geheilt, Hund vollkommen munter. Urinmenge 500 ccm; Urin schwach eiweisshaltig. Heute wird etwa $^1/_3$ der l. Niere durch Querresection entfernt; letztere zeigt gegenüber der r. Niere bis jetzt noch keine besonders erheblichen Zeichen von Vergrösserung. 4 Catgutnähte. Das excidirte Keilstück wiegt 6 g; Länge 3 cm; Breite 1,5 cm; Dicke 2 cm. — Rinde am excidirten Stück blass, Marksubstanz normal.

14. 1. 93. Urinmenge 600 ccm; Spuren von Eiweiss.

29. 1. 93. Reactionsloser Verlauf. Wunde vernarbt.

Der Urin wird in den nächsten Monaten häufig untersucht, zeigt einen wechselnden, stets aber mässigen Eiweissgehalt, ebenso wie vor der Operation; der Hund selbst befindet sich immer ganz wohl, wird sehr aggressiv gegen die anderen Hunde und wird am 28. 12. 94 von einem anderen Hunde, beinahe 2 Jahre nach der Resection, todtgebissen.

Section: L. resecirte Niere (Fig. 70) mit der Umgebung fest verwachsen, viel grösser als die r. total exstirpirte Niere (Fig. 69) und von unregelmässiger Gestalt; namentlich der obere Pol ist stark entwickelt, der untere Pol kleiner, während der mittlere Theil der Niere am convexen Rande gelappt erscheint. Hier zieht die dem excidirten Keil entsprechende, etwa $3^1/_2$ cm lange und schmale Resectionsnarbe quer über die Mitte des convexen Randes; Nierenoberfläche, der Narbe entsprechend, muldenförmig eingesunken, auch seitlich mehrere flache Einziehungen der Nierenoberfläche mit verdickter Kapsel. Leber, Milz, Lunge ohne pathologischen Befund; Herz: Muskel roth, linker Ventrikel nicht hypertrophisch, Klappen zart, völlig schlussfähig. Querstreifung sowohl am rechten wie linken Ventrikel mikroskopisch wohlerhalten; nirgends körniger Zerfall der Bündel.

Grösse, Gewicht, Messungen der Rindensubstanz an der exstirpirten und resecirten Niere ergeben folgende Resultate:

1) 9. 12. 92. R. total exstirpirte Niere, Fig. 69:
   Gewicht 18,2 g.
   Länge 4,7 cm.
   Breite an den Polen 2,0 cm; in der Mitte 2,2 cm.
   Dicke überall 1,6 cm.
   Breite der Rinde 0,5 cm an der breitesten Stelle.
2) 28. 12. 94. L. resecirte Niere, Fig. 70:
   Gewicht 57 g + 6 g excidirtes Stück.
   Länge 6,9 cm.
   Breite am dicken oberen Pol 4,3 cm; in der Mitte 3,5 cm; am unteren Pol 2,9 cm.
   Dicke am oberen Pol . . . 3,4 „ „ „ „ 2,8 „ „ „ „ 2,2 „
   Breite der Rinde . . . . 0,9 „ an der breitesten Stelle.

Mikroskopische Untersuchung der total exstirpirten r. Niere: Ziemlich ausgebreitete Verfettung der Epithelzellen in den Kanälchen der Markstrahlen; sonstige pathologische Veränderungen fehlen.

Resecirtes Stück der l. Niere, 4 Wochen nach der Totalexstirpation: Epithelverfettung der Markstrahlen noch stärker als an der r. total exstirpirten Niere; die Verfettung geht hier auch stellenweise in die gewundenen Kanälchen über. Noch keine sichtbare Vergrösserung der Glomeruli und keine Verbreiterung der Harnkanälchen.

Resecirte l. Niere selbst (28. 12. 94): Beim Aufschneiden der Niere an der Resectionsstelle eine schmale weissliche, von der Rinde bis tief in die Marksubstanz verlaufende, keilförmig gestaltete Narbe, durch deren Zug die Rindenoberfläche dellenförmig eingezogen ist (Fig. 45 und 46). Die Narbe besteht aus dichtem fibrillärem Bindegewebe (Fig. 45—48), das in ein ähnliches Bindegewebe der in der Umgebung der Narbe gewucherten Kapsel übergeht. In dem Narbengewebe selbst sehr vereinzelte ganz atrophische Reste von Harnkanälchen mit kleinen, eckigen, unregelmässigen Zellen und Kernen, oder mit nur ganz schwach angedeutetem Lumen (Fig. 47 und 48); ausserdem in dem Narbengewebe einzelne noch kleinere abgetrennte Zellenhäufchen von demselben atrophischen Aussehen der Zellen, wie in den eben erwähnten schmalen Harnkanälchen. — Glomeruli im Narbengewebe nur sehr spärlich und nur in atrophischem Zustande anzutreffen. Die Narbe selbst hebt sich überall scharf gegen das an diese anstossende Nierengewebe ab (Fig. 45, 46, 48).

Ausserhalb der Läsionszone, in dem unverletzten Nierengewebe der resecirten Niere, sind die Glomeruli und ihre Kapseln, bis auf einzelne kleinere in der Nachbarschaft eines Stichkanals gelegene Glomeruli, fast sämmtlich beträchtlich vergrössert, die Rinden-

kanälchen erheblich erweitert, das erweiterte Lumen mit protoplasmareichen, in vielen Harnkanälchen sichtbar vergrösserten Epithelzellen bekleidet. Ein Vergleich der photographischen Aufnahmen, Fig. 49 und 50, aus der resecirten l. Niere einerseits und der Aufnahmen, Fig. 51 und 52, von der total exstirpirten r. Niere andererseits zeigt auf den ersten Blick diese Grössenzunahme der specifischen Nierenelemente in der resecirten Niere gegenüber der vor 2 Jahren in toto exstirpirten Niere.

Das bestätigen auch die Messungen identischer Stellen der Rinde in beiden Nieren nach den bei gleicher Vergrösserung aufgenommenen Photogrammen. Dieselben ergeben folgendes:

a) An der r. total exstirpirten Niere, s. Fig. 51:

Durchmesser der Knäuel im Mittel	10 : 11 mm
„ „ Kapseln „ „	12 : 15 „
Querschnittsbreite der Harnkanälchen	5 „

b) An der l. hypertrophischen resecirten Niere, s. Fig. 49:

Durchmesser der Knäuel im Mittel	20 : 21 mm
„ „ Kapseln „ „	25 : 25 „
Querschnittsbreite der Harnkanälchen	6 „

Versuch 14. Vollkommen ausgewachsene Hündin von kleiner Rasse, die bereits mehrfach geworfen hat und von der auch die zu den Versuchen 15 und 16 verwandten Geschwisterhunde herstammen. Untersuchung fast $3^3/_4$ Jahre nach der ersten Resection der zweimal resecirten l. Niere (Näheres s. Protokoll); Fig. 53—58 und Fig. 71, 72.

27. 1. 93. Totalexstirpation der r. Niere. Gewicht der exstirpirten r. Niere 19 g; Breite der Rindensubstanz 0,5 cm; Urin, unmittelbar vor der Operation aus der Blase entleert, enthält eine Spur Eiweiss. Die Niere zeigt auf dem Durchschnitt ganz auserordentlich starke Verfettung der Markstrahlen, sodass ein gelbweisser Streifen neben dem anderen liegt.

30. 1. Der Hund hat zum ersten Mal nach der Operation Urin entleert. Urinmenge 180 ccm.

4. 2. 93. Hund vollkommen munter; 24stündige Urinmenge 150 ccm; Spuren von Eiweiss.

18. 2. 93. Reactionsloser Verlauf, Wunde vollkommen vernarbt. Urin etwas eiweisshaltig, sowohl mit Salpetersäure als mit Essigsäure. Heute wird durch Querresection eines keilförmigen Stückes mehr als $^1/_4$ der l. Niere entfernt. Die letztere zeigt bis jetzt nur eine geringe Grössenzunahme gegenüber der am 27. 1. exstirpirten r. Niere. Der Resectionsschnitt reicht tief bis in die Marksubstanz; starke Blutung, 3 Catgutnähte. — Gewicht des excidirten Stückes 5 g; Länge 3 cm; Breite 1,5 cm; Dicke 1,5 cm. An dem excidirten Stück der l. Niere Verfettung der Markstrahlen noch reichlicher, als an der vor 3 Wochen operirten r. Niere.

21. 2. 93. Wunde verklebt, bis auf eine kleine nicht vereinigte Stelle; aus letzterer entleert sich geruchloses Wundsecret.

Urinmenge in 24 Stunden 300 ccm. Urin stärker eiweisshaltig, sowohl in der Salpetersäure- als Essigsäureprobe, als am 18. 2. vor der Resection.

3. 3. 93. Wunde ganz geheilt. Eiweisstrübung erheblich abgenommen in Salpetersäure- und Essigsäureprobe gegenüber 21. 2.

6. 7. 93. Heute zweite Keilexcision neben der früheren Excisionsstelle aus der am 18. 2. schon einmal resecirten l. Niere. Der Resectionsschnitt geht wieder bis tief in die Marksubstanz. Die Entwicklung der Niere ist sehr schwierig wegen der vielfachen Verwachsungen von der ersten Operation her mit den benachbarten Darmschlingen, sowie mit der Milz. Starke Blutung; 3 Catgutnähte. Gewicht des resecirten Stückes $4^1/_2$ g; Länge des Keils 3 cm; Breite 1,8 cm; Dicke 1,0 cm. — An dem resecirten Stück wiederum starke makroskopisch sichtbare Verfettung der Markstrahlen.

8. 7. 93. Urinmenge in 24 Stunden 300 ccm; Hund ganz munter.

9. 7. 93. Urinmenge in 24 Stunden 250 ccm. Der Urin giebt mit Salpetersäure und Essigsäure flockige Eiweissausscheidung.

18. 7. 93. Wunde geheilt; Hund vollkommen munter. Urinmenge in 24 Stunden 400 ccm; Eiweissgehalt mässig, viel geringer als am 9. 7. 93, 3 Tage nach der Operation. Die wiederholt im Laufe der Jahre vorgenommenen Urinuntersuchungen ergeben stets einen nur mässigen Eiweissgehalt.

3. 10. 96. Hund, der stets ganz munter war, heute durch Chloroform getödtet, beinahe $3^3/_4$ Jahre nach der Operation.

Section: L. zweimal resecirte Niere (Fig. 72) grösser als die r. total exstirpirte Niere (Fig. 71). Die resecirte l. Niere ist durch derbe Bindegewebsstränge fest mit der seitlichen Bauchwand verwachsen; mehrere quer über den convexen Rand verlaufende längere, schmale, derbe Narbenzüge, den verschiedenen Resectionen entsprechend, die durch kürzere Narben mit einander verbunden sind. Hierdurch erhält die Nierenoberfläche, namentlich am oberen Pol, ein grosslappiges Aussehen (Fig. 72). — Leber, Milz, Lunge ohne pathologischen Befund. Herz nicht hypertrophisch, Muskulatur roth, Klappen zart und schlussfähig. Urin, aus der Blase entnommen, mässig eiweisshaltig.

Grösse, Gewicht, Messungen der Rindensubstanz an der exstirpirten und resecirten Niere:

1) 27. 1. 93. R. total exstirpirte Niere, Fig. 71:
Gewicht 19 g.
Länge 4,5 cm.
Breite am oberen Pol 2,5 cm; in der Mitte 2,6 cm; am unteren Pol 2,5 cm.
Dicke „ „ „ 1,3 „ „ „ „ 1,3 „ „ „ „ 1,5 „
Breite der Rinde 0,5 „

2) 3. 10. 96. L. zweimal resecirte Niere, Fig. 72:
Gewicht 31 g + $9^1/_2$ g die beiden excidirten Keilstücke.
Länge 5,3 cm.
Breite am oberen Pol 2,8 cm; in der Mitte 2,9 cm; am unteren Pol 2,6 cm.
Dicke „ „ „ 2,3 „ „ „ „ 2,8 „ „ „ „ 2,4 „
Breite der Rinde 0,8 „

Mikroskopische Untersuchung. Die total exstirpirte r. Niere: Ganz ausserordentlich reichliche Verfettung der Markstrahlen, s. Fig. 57.

Die resecirten Stücke der l. Niere zeigen dieselbe Verfettung des Epithelprotoplasma in zahlreichen Kanälchen der Markstrahlen in noch höherem Grade, s. Fig. 58.

Die mehrfach resecirte l. Niere selbst (3. 10. 96): In Präparaten, die von der Rinde ausserhalb der Resectionsnarbe herstammen, eine erhebliche Grössenzunahme der Glomeruli und ihrer Kapseln sowie eine beträchtliche Verbreiterung der Rindenkanälchen mit Vergrösserung vieler Epithelzellen, s. Fig. 53, 54, gegenüber den Glomerulis und Harnkanälchen identischer Rindenstellen aus der total exstirpirten r. Niere, s. Fig. 55, 56. — Die nachfolgenden Messungen identischer Stellen aus beiden Nieren beweisen diese Vergrösserung.

a) An der r. total exstirpirten Niere, s. Fig. 55:

Durchmesser der Knäuel im Mittel	12 : 12 mm
„ „ Kapseln „ „	14 : 14 „
Querschnittsbreite der Harnkanälchen	5 „

b) An der l. hypertrophischen zweimal resecirten Niere, s. Fig. 53:

Durchmesser der Knäuel im Mittel	16 : 18 mm
„ „ Kapseln „ „	20 : 23 „
Querschnittsbreite der Harnkanälchen	7 „

Dass auch in den Kanälchen der Markstrahlen des hypertrophischen Parenchyms der l. Niere eine starke Verfettung des Epithelprotoplasma vorhanden ist, zeigt das aus diesem Gebiete aufgenommene Photogramm, s. Fig. 58.

Die beiden folgenden Versuche No. 15 und No. 16 sind an 2 ganz jungen Hunden angestellt; es sind Geschwisterthiere, die von der zu Versuch 14 gebrauchten Hündin herstammen.

Versuch 15. Untersuchung über $4^1/_4$ Jahr nach der ersten Resection der zweimal resecirten l. Niere (Näheres s. Protokoll); Fig. 59—62 und Fig. 73, 74.

2. 7. 92. Erste Querresection eines keilförmigen Stückes aus der l. Niere. Der Schnitt reicht bis an die Papillen. Ziemlich starke Blutung, die auf Compression und nach 3 Catgutnähten steht. Gewicht des excidirten Keils 3,5 g; Längê 2 cm; Breite 1 cm; Dicke 1,1 cm. Urin vor der Operation eiweissfrei.

23. 7. 92. Wunde per primam geheilt. Hund ganz munter. Heute Totalexstirpation der l. Niere. Gewicht 17,6 g. Die exstirpirte Niere ohne pathologischen Befund.

27. 7. 92. Reactionsloser Verlauf; Hund springt herum, lässt reichlich blassen, nicht blutigen, nur Spuren von Eiweiss enthaltenden Urin.

2. 8. 92. Wunde geheilt per primam.

16. 9. 92. Heute zweite Querresection eines tief bis in die Marksubstanz reichenden keilförmigen Stückes aus der am 2. 7. 92 schon einmal resecirten l. Niere. Diese neue Resection wird ausserhalb des Narbenbereiches der ersten Resection gemacht. Die Niere ist sehr fest durch Narbenstränge mit der Umgebung verwachsen, sodass sie nur sehr schwer aus der Wunde zu entwickeln ist. Starke Blutung nach der Excision des Keils. Blutung steht nach Coaptation der Wundflächen durch 3 tiefgreifende Nierennähte. Gewicht des excidirten Keils 3,8 g; Länge 2 cm; Breite $1^1/_2$ cm; Dicke $1^1/_2$ cm.

17. 9. Hund sehr elend, hat 200 ccm eines nicht blutigen, blassen Urins gelassen. Urin enthält eine mässige Menge Eiweiss.

18. 9. 80 ccm Urin, der weniger eiweisshaltig ist, als am Tage zuvor.

19. 9. 120 ccm Urin.

21. 9. Hund hat sich erholt, frisst. Hautnähte auseinander gegangen, in der Tiefe gut granulirende Wunde.

29. 10. Urin reichlich, Spuren von Eiweiss, ohne Blutkörperchen, ohne Leukocyten, ohne Cylinder. Hund ganz munter.

Die wiederholt im Laufe der Jahre vorgenommenen Urinuntersuchungen ergeben stets einen klaren, hellen, schwach alkalischen (wie nicht selten bei Hunden) Urin, der beim Zusatz von Salpetersäure ebenso von Essigsäure in der Kälte wie beim Kochen eine Spur von Eiweisstrübung, aber keine flockige Ausscheidung ergab.

13. 10. 96. Hund wird heute, $4^1/_4$ Jahr nach der ersten Resection, getödtet.

Section: L. zweimal resecirte Niere (Fig. 74) erheblich grösser als die r. total exstirpirte Niere (Fig. 73). Starke Verwachsungen der l. Niere mit der seitlichen Bauchwand und mit der Milz. An der vorderen Oberfläche vielfach weissliche bindegewebige Verdickungen. Im oberen Drittel der l. Niere eine quer über den convexen Rand verlaufende schmale Resectionsnarbe, die fast über die ganze vordere und hintere Fläche der Niere zieht und die Niere in ein kleines oberes und in ein über doppelt so grosses unteres Stück theilt, s. Fig. 74. Die Nierenoberfläche, der Narbe entsprechend, eingesunken. Das obere kleinere Drittel der Niere durch mehrfache narbige Einziehungen, namentlich am oberen Pol, grossgelappt. Der untere grössere Theil der Niere stärker entwickelt, glatt. Der l. Ureter verdickt; der r. Ureter von der vor $3^1/_4$ Jahr exstirpirten Niere

sehr dünn und undurchgängig. Leber, Milz, Lunge ohne pathologischen Befund. Herz: Muskulatur beiderseits roth, l. Ventrikel nicht hypertrophisch, Klappen zart und schlussfähig, Querstreifung an den Muskelbündeln mikroskopisch überall wohlerhalten.

Grösse, Gewicht, Messungen der Rindensubstanz an der exstirpirten und resecirten Niere.

1) 23. 7. 92. R. total exstirpirte Niere, Fig. 73:
Gewicht 17,6 g.
Länge 4,3 cm.
Breite am oberen Pol 2,6 cm; in der Mitte 2,3 cm; am unteren Pol 2,6 cm.
Dicke „ „ „ 1,3 „ „ „ „ 1,4 „ „ „ „ 1,3 „
Breite der Rinde 0,4 „

2) 13. 10. 96. L. zweimal resecirte Niere, Fig. 74:
Gewicht 36 g + 7,3 g die beiden excidirten Keilstücke.
Länge 5,5 cm.
Breite am oberen Pol 2,5 cm; in der Mitte 3,5 cm; am unteren Pol 3,1 cm.
Dicke „ „ „ 2,4 „ „ „ „ 2,8 „ „ „ „ 2,0 „
Breite der Rinde 0,7 „

Mikroskopische Untersuchung: Total exstirpirte r. Niere ohne pathologischen Befund, insonders keine Verfettung des Epithelprotoplasma in den Kanälchen der Markstrahlen, wie bei Versuch 13 und 14.

Die resecirten Stücke der l. Niere mikroskopisch normal; die Harnkanälchen in dem am 16. 9. 92 resecirten Stück bereits merklich breiter als in dem zuerst resecirten Stück.

Die zweimal resecirte l. Niere selbst am 13. 10. 96: Präparate ausserhalb des Narbenbereiches aus der Rinde dieser Niere ergeben eine sehr beträchtliche Vergrösserung der Glomeruli und ihrer Kapseln, eine erhebliche Verbreiterung des Querdurchmessers vieler Harnkanälchen und eine Vergrösserung vieler Tubularepithelien, s. Fig. 59 und 60, gegenüber den entsprechenden Rindenelementen der durch totale Exstirpation vor $4^1/_4$ Jahren entfernten r. Niere, s. Fig. 61 und 62.

Die Messungen identischer Stellen beider Nieren ergeben nach den bei gleicher Vergrösserung aufgenommenen Photogrammen folgende beweisende Zahlen:

a) An der r. total exstirpirten Niere, s. Fig. 61:
Durchmesser der Knäuel im Mittel 7 : 9 mm
„ „ Kapseln „ „ 9 : 13 „
Querschnittsbreite der Harnkanälchen $4^1/_2$ „

b) An der l. hypertrophischen zweimal resecirten Niere, s. Fig 59:
Durchmesser der Knäuel im Mittel 22 : 23 mm
„ „ Kapseln „ „ 24 : 27 „
Querschnittsbreite der Harnkanälchen 6 „

Versuch 16. Ganz junger Hund von demselben Wurf wie Versuch 15. Untersuchung 14 Wochen nach einmaliger Resection der l. Niere (Näheres s. Protokoll); Fig. 63, 64, 75, 76.

5. 7. 92. Durch Querresection eines Keils wird heute mehr als $^1/_3$ der l. Niere entfernt. Blutung unerheblich; 2 Catgutnähte. Gewicht des excidirten Keils 5 g; Länge 2 cm; Breite 1,3 cm; Dicke 1,3 cm. — Urin vor der Operation eiweissfrei.

16. 7. 92. Wunde per primam geheilt. Hund ganz munter.

27. 7. 92. Totalexstirpation der r. Niere. Gewicht der Niere 13,5 g; Niere normal. Der Urin, in den nächsten Monaten widerholt untersucht, ist stets eiweissfrei.

13. 10. 92. Der Hund ist heute gestorben, 14 Wochen nach der Resection. In den letzten 8 Tagen ist der Hund sehr elend geworden, zittert, frisst nicht, hat verklebte Augen. Derselbe geht unter denselben Erscheinungen zu Grunde, wie früher manche andere nicht operirte junge Hunde im Stall, nämlich an Staupe.

Section: L. resecirte Niere (Fig. 76) grösser als die r. total exstirpirte Niere (Fig. 75). Die l. Niere zeigt etwa in der Mitte, der Resectionswunde entsprechend, eine quer über den convexen Rand verlaufende Narbe mit ziemlich tiefer Einsenkung der Oberfläche. An verschiedenen Stellen der vorderen und hinteren Fläche ist die Kapsel weisslich verdickt. Auf dem Durchschnitt der Niere eine lineäre Narbe, bis in die Marksubstanz reichend. Herz, Lunge, Leber normal; Milz etwas weich.

Grösse, Gewicht, Messungen der Rindensubstanz an der exstirpirten und resecirten Niere.

1) 27. 7. 92. R. total exstirpirte Niere, Fig. 75:
Gewicht 13,5 g.
Länge 4,1 cm.
Breite am oberen Pol 2,2 cm; in der Mitte 2,4 cm; am unteren Pol 2,0 cm.
Dicke „ „ „ 1,0 „ „ „ „ 1,5 „ „ „ „ 1,4 „
Breite der Rinde 0,4 „

2) 13. 10. 92. L. resecirte Niere, Fig. 76:
Gewicht 26 g + 5 g excidirtes Keilstück.
Länge 5,4 cm.
Breite am oberen Pol 2,7 cm; in der Mitte 3,0 cm; am unteren Pol 3,0 cm.
Dicke „ „ „ 2,2 „ „ „ „ 2,3 „ „ „ „ 2,1 „
Breite der Rinde 0,6 „

Mikroskopische Untersuchung: Total exstirpirte r. Niere ohne pathologischen Befund, insonders keine Verfettung der Markstrahlen.

Resecirte l. Niere: Präparate ausserhalb des Narbenbereiches aus der Rinde zeigen eine deutliche Vergrösserung besonders der Glomeruli und ihrer Kapseln, aber auch eine Verbreiterung verschiedener Harnkanälchen s. Fig. 63, gegenüber den entsprechenden Rindenelementen der 11 Wochen vorher total exstirpirten r. Niere, s. Fig. 64.

Die Messungen aus identischen Stellen beider Nieren ergaben folgende Zahlen:

a) An der r. total exstirpirten Niere, s. Fig. 64:
Durchmesser der Knäuel im Mittel 9 : 13 mm
„ „ Kapseln „ „ 14 : 18 „
Querschnittsbreite der Harnkanälchen 5 „

b) An der l. hypertrophischen resecirten Niere, s. Fig. 63:
Durchmesser der Knäuel im Mittel 16 : 17 mm
„ „ Kapseln „ „ 19 : 23 „
Querschnittsbreite der Harnkanälchen 5—5,5 „

In den vorstehenden Versuchen sind also an 4 gesunden und kräftigen Hunden ausgiebige Operationen an den Nieren vorgenommen worden, die sämmtlich zu einem beträchtlichen Verlust von functionirendem Parenchym geführt haben. In allen Fällen ist die eine Niere ganz entfernt und von der anderen Niere grosse Stücke resecirt, die bei einmaliger Resection bis zu $^1/_3$, bei zweimaliger Resection bis zu $^1/_2$ vom Gewicht der ganzen Niere betrugen. — Bei

2 Hunden, Versuch 13 und 14, ging die totale Entfernung der einen Niere den Resectionen an der anderen Niere voran und zwar wurden die Resectionen zu einer Zeit vorgenommen, wo die zurückgebliebenen Nieren noch keine besonders bemerkenswerthen Grössenzunahmen gegenüber den durch Totalexstirpation entfernten Nieren zeigten. — Bei 2 anderen Hunden, Versuch 15 und 16, wurde zuerst eine Keilexcision an der einen Niere vorgenommen und dann folgte die Totalexstirpation der anderen Niere nach. — Die vorstehenden Versuche sind 2mal an ganz jungen Geschwisterhunden (Versuch 15: l. Keilexcision, r. Totalexstirpation, l. nochmalige Keilexcision. — Versuch 16: l. Keilexcision, r. Totalexstirpation) angestellt; 2mal sind ausgewachsene Hunde (Versuch 13: r. Totalerstirpation, l. Keilexcision. — Versuch 14: r. Totalexstirpation, l. zweimalige Keilexcision) verwandt worden.

Das Resultat aller dieser Totalexstirpationen der einen und Resectionen an der anderen Niere bei demselben Thier lässt sich dahin zusammenfassen, dass kein einziges Thier dem operativen Eingriff selbst erlegen oder in Folge des erheblichen Verlustes von Nierengewebe an mangelhafter uropoetischer Function später zu Grunde gegangen ist. Die Thiere erholten sich im Gegentheil sämmtlich bald nach den Operationen und sind lange Zeit am Leben geblieben. Von den beiden jungen Hunden starb der eine 14 Wochen nach der ersten Operation an einer intercurrenten Krankheit, an Staupe, der zweite wurde erst über $4^1/_4$ Jahr nach der Operation getödtet. Von den beiden ausgewachsenen Hunden ist der eine über 2 Jahre nach der ersten Operation von einem anderen Hunde todt gebissen worden, der zweite erst beinahe $3^3/_4$ Jahr nach der ersten Operation getödtet.

Die Hauptfrage ist nun die: wie verhält sich makroskopisch und mikroskopisch eine solche durch eine oder mehrmalige Resection verstümmelte Niere an der Resectionsstelle selbst und ausserhalb der Resectionszone, wenn eine lange Zeit seit der Operation verflossen ist; durch welche Vorgänge an solchen zurückgebliebenen resecirten Nieren sind die Thiere im Stande, nach so beträchtlichem Parenchymverlust (totaler Entfernung der einen Niere und Excision grosser Stücke aus der anderen Niere) ohne besondere Krankheitserscheinungen lange Zeit am Leben zu bleiben?

Es sind 2 Punkte, die nach den vorstehenden Versuchen bereits makroskopisch an vor längerer Zeit resecirten Nieren ganz besonders auffällig sind: zuerst die ausgezeichnete Heilung der tiefen Parenchymdefecte nach den Resectionen, die immer mit festen, schmalen, nicht selten lineären Narben erfolgte, und zweitens die im Vergleich zu den normalen, d. h. total exstirpirten Nieren erhebliche Vergrösserung, die ganz regelmässig an den resecirten Nieren sowohl bei den jungen als bei den ausgewachsenen Thieren eingetreten ist.

Was sodann das mikroskopische Verhalten der resecirten Nieren, zunächst an der Resectionsstelle, einige Jahre nach der Operation anbetrifft, so wird dasselbe durch die Aufnahmen 45—48 von Versuch 13 er-

läutert. Von den erheblichen nekrotischen Gewebsmassen, die in der ersten Zeit nach der Resection (s. Versuch 1—12) in zahlreichen Harnkanälchen im Bereiche der Läsionsstelle vorhanden waren, ist in diesem Falle, 2 Jahre nach der Resection, gar nichts mehr zu sehen. Der an der Resectionsstelle sonst in den früheren Tagen stets vorhandene mehr oder weniger deutlich keilförmige nekrotische Niereninfarct ist jetzt ersetzt durch eine keilförmig gestaltete fibrilläre dichte Bindegewebsmasse, s. Fig. 45—48, die das Endresultat der bindegewebigen Vorgänge an der Resectionsstelle darstellt. Der Infarct ist also „vollkommen organisirt".

Auch von der Wucherung der Harnkanälchen-Epithelien in der Nachbarschaft der Narbe, die kurze Zeit nach der Operation am Läsionsgebiet nicht selten so lebhaft war, dass die Harnkanälchen in solide mit Zellen und Kernen ausgestopfte Schläuche verwandelt wurden, ist jetzt hier nichts mehr aufzufinden. Man trifft im Narbengewebe neben sehr spärlichen atrophischen Glomerulis nur noch sehr vereinzelte ganz schmale und kurze Harnkanälchen an mit atrophischen kleinen Epithelzellen und besonders mit unregelmässigen eckigen Kernen (Fig. 47, 48), sowie einzelne durch das Bindegewebe abgeschnürte noch kleinere Bruchstücke solcher Harnkanälchen in Gestalt kleiner Zellhaufen von demselben atrophischen Aussehen der einzelnen Zellen und Kerne, wie in den schmalen Harnkanälchen. Wieviele dieser rudimentären, unter dem Druck des schrumpfenden Narbengewebes fast bis zum Verschwinden gebrachten Harnkanälchen in früherer Zeit normale Harnkanälchen mit den ursprünglichen alten Epithelien waren, wieviele andererseits zu den mehrfach besprochenen proliferirenden mit neugebildeten Elementen prall gefüllten Harnkanälchen gehörten, lässt sich in diesem atrophischen Stadium allerdings nicht mehr mit Sicherheit entscheiden. Jedenfalls erkennt man 2 Jahre nach der Operation an der Resectionsstelle selbst nirgends mehr progressive Zustände, sondern überall nur noch Schrumpfungszustände, Narbengewebe, das mit spärlichen, atrophischen Parenchymresten durchsetzt ist und das sich scharf von dem angrenzenden Nierengewebe abhebt. Auch die anderen Nieren der erst nach Jahren getödteten Hunde zeigen ganz ähnliche Befunde innerhalb des Läsionsgebietes, wie dieser Versuch 13.

Ganz im Gegensatz zu dem bleibenden Parenchymverlust im Resectionsgebiet selbst sind ausserhalb des Resectionsbereiches ganz regelmässig an den resecirten Nieren in sämmtlichen vorstehend mitgetheilten Versuchen an Hunden sehr ausgeprägte hypertrophische Vorgänge nachweisbar. Ein Blick auf die Aufnahmen No. 69—76 von den Versuchen 13—16, auf denen links die intacten, total exstirpirten Nieren, rechts die resecirten Nieren bei derselben Vergrösserung aufgenommen sind, zeigt deutlich in allen Fällen die erhebliche Grössenzunahme der resecirten Nieren. Messung und Gewicht bestätigen vollkommen diese in den Photogrammen sichtbare Zunahme der resecirten Nieren gegenüber den intacten Nieren. Die bei den Messungen ge-

fundenen Zahlen, welche oben bei den einzelnen Thieren ausführlich verzeichnet sind, ergeben, dass die Zunahme der resecirten Nieren in allen Dimensionen nach Grösse, Breite und Dicke stattgefunden hat. Diese Zunahme wird auch bestätigt durch die sichtbare und messbare Verbreiterung der Rindensubstanz in den resecirten gegenüber den intacten Nieren; auch hierfür sind die beweisenden Zahlen in den Protokollen oben mitgetheilt.

Mit den Messungen stimmen ferner die Gewichtsergebnisse in demselben Sinne überein. Die resecirten Nieren sind stets erheblich schwerer an Gewicht als die intacten. Die Gewichtszunahme der resecirten Nieren beträgt ohne Hinzurechnung der aus ihnen excidirten Keilstücke bei den jungen noch wachsenden Hunden (No. 15 und 16) 18,4 g resp. 12,5 g; bei den ausgewachsenen Hunden (No. 13 und 14) 38,8 g resp. 12,0 g. Mit Hinzurechnung der aus den Nieren excidirten Keilstücke aber beträgt die Gewichtszunahme der resecirten Nieren bei den jungen noch wachsenden Hunden (No. 15 und 16) 25,7 g resp. 17,5 g; bei den ausgewachsenen Hunden (No. 13 und 14) 44,8 g resp. 21,5 g.

Die ein- und zweimal resecirten Nieren wiegen hiernach fast in allen Fällen, selbst ohne Hinzurechnung der excidirten Keilstücke, das Doppelte, mehrfach sogar über das Doppelte der nicht operirten Nieren.

Hervorheben möchte ich nur hier noch, dass die grösste Gewichtszunahme der resecirten Niere, 38,8 g, auf einen ausgewachsenen Hund (Versuch 13) kommt und dass bei den jungen noch wachsenden Hunden (Versuch 15 und 16) die Gewichtszunahme der resecirten Nieren, 18,4 resp. 12,5 g, weit hinter ersterer zurückgeblieben ist, entgegen der gewöhnlichen Annahme, dass bei jungen noch wachsenden Thieren die Vergrösserung eine schnellere und bedeutendere ist, als bei den ausgewachsenen Thieren. Die Abnahme der vis hypertrophica ist bei älteren Individuen gegenüber jüngeren allerdings die Regel; diese Regel hat aber auch ihre Ausnahmen, wie der eben genannte Versuch zeigt.

IV.

Eine weitere Frage ist nun die, worauf mikroskopisch die erhebliche Grössen- und Gewichtszunahme der verstümmelten, resecirten Nieren beruht, ob bei derselben die specifischen Nierenbestandtheile oder das bindegewebige Gerüst in Frage kommen und ob es sich im ersteren Falle um eine reine Hypertrophie, d. h. nur um eine Grössenzunahme der vorhandenen specifischen Nierenelemente handelt, oder ob eine Hyperplasie, d. h. eine Zunahme der Anzahl der drüsigen Elemente vorliegt. Eine Durchsicht der Präparate lehrt zunächst, dass eine bindegewebige Neubildung ausserhalb des Resectionsgebietes fehlt und eine solche daher zur Erklärung des Nierenwachsthums nicht herbeigezogen werden kann. Hingegen sind die specifischen Nierenbestandtheile in den resecirten Nieren in auffälliger Weise verändert gegenüber den ent-

sprechenden Elementen in den normalen Nieren. Ein Blick auf die Photogramme, die von gleichmässig behandelten, gleich dicken Schnitten möglichst identischer Stellen herstammen, ergiebt sowohl bei den wachsenden als bei den ausgewachsenen Thieren, gegenüber den nicht operirten Nieren, an den resecirten Nieren eine starke Vergrösserung der Glomeruli und ihrer Kapseln, eine erhebliche Erweiterung des Lumens der Harnkanälchen, sowie an verschiedenen Stellen eine sichtbare Grössenzunahme der Epithelien (s. Fig. 59—62 von Versuch 15; Fig. 63—64 von Versuch 16; Fig. 49—52 von Versuch 13; Fig. 53—56 von Versuch 14).

Die einzelnen Messungen der Glomeruli, der Kapseln sowie der Harnkanälchen an den intacten, total exstirpirten Nieren einerseits sowie an den resecirten Nieren andererseits sind oben bei den einzelnen Thieren ausführlich mitgetheilt. Wenngleich nun auch die dort im Mittel aus verschiedenen Messungen gewonnenen Zahlen keinen absoluten Werth beanspruchen, so ergeben sie doch, worauf es hier ankommt, ganz constant sehr erhebliche Differenzen in Bezug auf die Grössenzunahme der Glomeruli, der Kapseln und der Harnkanälchen zu Gunsten der resecirten Nieren gegenüber den intacten, total exstirpirten Nieren.

Diese Differenzen zu Gunsten der resecirten Nieren sind bei den wachsenden Hunden (Versuch 15 und 16) folgende:

Bei Hund 15 (2malige Resection)	für die	Durchmesser der Knäuel	14—15 mm
„ „	„	„ Kapseln	14—15 „
„ „	Querschnittsbreite der Harnkanälchen		1,5 „
Bei Hund 16 (1malige Resection)	für die	Durchmesser der Knäuel	3—7 mm
„ „	„	„ Kapseln	3—5 „
„ „	Querschnittsbreite der Harnkanälchen		0,5 „ .

Bei den ausgewachsenen Hunden (Versuch 13 und 14) stellt sich diese Differenz zu Gunsten der resecirten Nieren:

Bei Hund 13 (1malige Resection)	für die	Durchmesser der Knäuel	10—11 mm
„ „	„	„ Kapseln	10—13 „
„ „	Querschnittsbreite der Harnkanälchen		1 „
Bei Hund 14 (2malige Resection)	für die	Durchmesser der Knäuel	4—6 mm
„ „	„	„ Kapseln	6—9 „
„ „	Querschnittsbreite der Harnkanälchen		2 „ .

In gleicher Weise wie die Glomeruli und die Harnkanälchen ist auch das Tubularepithel an verschiedenen Stellen der resecirten Nieren sichtbar vergrössert. Wiewohl die Entscheidung über die Vergrösserung bei der einzelnen Epithelzelle der Niere durch Messung zu erbringen schwieriger ist als für den Umfang des ganzen Harnkanälchens und des ganzen Glomerulus, so lassen doch eine ganze Anzahl von Epithelzellen schon auf den ersten Blick an und für sich sowie andererseits durch den grösseren Abstand ihrer Kerne von einander keinen Zweifel an der Grössenzunahme des Zellleibes der Epithelien in den

resecirten Nieren gegenüber den intacten (s. Versuch 15, Fig. 60 u. 62; Versuch 14, Fig. 54 u. 56; Versuch 13, Fig. 50 u. 52).

Nach alledem ist somit objectiv eine erhebliche Hypertrophie der Glomeruli sammt ihrer Kapseln, der Harnkanälchen und vieler Epithelien in den vergrösserten resecirten Nieren ausserhalb der Läsionszone nachgewiesen worden.

Besteht nun ausser dieser nachweislichen Hypertrophie auch noch eine Hyperplasie, eine Zunahme der Zahl der specifischen Elemente in den resecirten Nieren, die man ebenfalls zur Erklärung der Grössenzunahme der letzteren in Anschlag bringen muss?

Was zunächst meine Erfahrungen über eine etwaige Zunahme der Zahl der Glomeruli durch Neubildung innerhalb der ersten Wochen nach der Resection anbetrifft, so habe ich dieselben oben bei den bis zur 3. Woche reichenden Versuchen dahin zusammengefasst, dass, entgegen den Annahmen verschiedener Autoren, eine solche Neubildung von Glomerulis weder im Resectionsgebiet noch ausserhalb desselben vorkommt und die angeblich neugebildeten Glomeruli nur wucherndes zellenreiches junges Bindegewebe darstellen. Insonders die Befunde von Tuffier und Kümmell sind, wie Barth richtig hervorhebt, viel zu kurze Zeit nach der Resection, noch vor Ablauf der Wundreaction, erhoben worden, um für die compensatorische Neubildung von wirklichem Nierengewebe verwerthet werden zu können (s. Einleitung S. 6).

Auch bei den weiteren Untersuchungen der resecirten Nieren, die viel später vorgenommen worden sind, nämlich 14 Wochen bis 4¼ Jahr nach der Resection, zu einer Zeit also, wo die entzündlichen Schwellungen nach der Resection längst abgelaufen waren und die Grössenzunahme der resecirten Nieren eine bleibende ist, ist von einer Vermehrung der Glomeruli durch Neubildung in den resecirten Nieren nicht die Rede. Ein Blick auf die Photogramme lehrt, dass in den vergrösserten Partien der resecirten Nieren weder kleinere, d. h. noch im jugendlichen Zustand, in der Entwicklung befindliche Glomeruli, noch zahlreichere Glomeruli vorkommen, aus denen man die Berechtigung herleiten könnte, auf eine Neubildung derselben zu schliessen. Das Gegentheil trifft vielmehr zu; in den resecirten und vergrösserten Nieren sind die Glomeruli stets erheblich grösser und fast immer weniger zahlreich in jedem Gesichtsfeld, als in den identischen Partien der normalen, nicht resecirten Nieren desselben Thieres (s. Versuch 15, Fig. 59 u. 61; Versuch 16, Fig. 63 u. 64; Versuch 13, Fig. 49 u. 51; Versuch 14, Fig. 53 u. 55).

Dasselbe wie von den Glomerulis gilt auch von den Harnkanälchen. Die Vorgänge an letzteren innerhalb der ersten Wochen nach der Resection sind ebenfalls oben ausführlich erörtert. Die Neubildung beschränkte sich auf das Läsionsgebiet, d. h. auf die Narbe und ihre unmittelbare Nachbarschaft und führte hier nur zur Bildung der oben mehrfach erwähnten schmalen, soliden, epithelialen, functionsunfähigen Zellstränge innerhalb der alten, ursprünglich vorhandenen Harnkanälchen. Eine wirkliche Neubildung von Harnkanälchen aber

kam, meiner Erfahrung nach, wie oben ausführlich erörtert ist, niemals zu Stande, weder im Sinne von Pisenti aus dem Bindegewebe der Narbe, noch im Sinne von Podwyssozki u. A. in Gestalt von epithelialen Auswüchsen aus den alten Harnkanälchen in der Umgebung der Narbe.

Auch wenn die Untersuchung nach Monaten und Jahren vorgenommen wurde, wie bei den Hunden, von denen jetzt die Rede ist, zeigt sich die sichtbare Wachsthumszunahme der resecirten Nieren unabhängig von einer Vermehrung der Harnkanälchen durch Neubildung, denn man trifft in den Schnitten aus dem vergrösserten Parenchym der resecirten Nieren keineswegs eine grössere, sondern vielmehr eine kleinere Zahl von Harnkanälchen in jedem Gesichtsfelde an, als in den entsprechenden Partien der nicht resecirten Nieren, wohingegen die Breite der Harnkanälchen im Querschnitt in den resecirten Nieren an sehr vielen Stellen eine messbar grössere ist, als in den nicht resecirten Nieren. Von einer Hyperplasie der Harnkanälchen in den resecirten Nieren kann also nicht die Rede sein, sondern nur von einer Hypertrophie (s. Versuch 15, Fig. 59 bis 62; Versuch 16, Fig. 63 und 64; Versuch 13, Fig. 49 – 52; Versuch 14, Fig. 53 – 56).

Was schliesslich das Verhalten des Tubularepithels in den vergrösserten Nieren anbetrifft, so ist zunächst zu bemerken, dass der auf directer Beobachtung der Kerntheilung begründete Nachweis einer Vermehrung von Epithelzellen bei keinem Hunde so lange Zeit nach der Resection mehr erbracht werden konnte, da karyokinetische Figuren an den Epithelzellen der resecirten Nieren nirgends mehr auffindbar waren. Andererseits wissen wir aber auch aus den oben mitgetheilten Thierversuchen, dass auch in früherer Zeit, im Laufe der 1. und 2. Woche nach der Resection, die Mitosenbildung auf die Epithelien der gewundenen Harnkanälchen und der Markstrahlen der Läsionszone und zwar vorwiegend auf die peripherischen Abschnitte derselben beschränkt war, dass sich also in diesem Gebiet wesentlich die Bildung neuer Epithelzellen vollzog. Ueber das Läsionsgebiet hinaus, in dem übrigen Nierenparenchym der resecirten Nieren waren Kerntheilungsfiguren an den Epithelien bei meinen früheren Versuchen nicht auffindbar. In Anbetracht dieser Localisation der Mitosen in früherer Zeit auf das Läsionsgebiet und des Fehlens der Kerntheilungsfiguren ausserhalb des Erkrankungsgebietes bin ich der Meinung, dass auch in der späteren Zeit nicht die Vermehrung der Epithelien in den sichtbar vergrösserten Partien der resecirten Niere, sondern die Grössenzunahme der Epithelzellen bei der compensatorischen Hypertrophie wesentlich in Rechnung kommt. Ueberdies zeigen ja auch die Photogramme aus dieser späteren Zeit in möglichst dünnen Schnitten objectiv gar keine oder jedenfalls keine irgendwie erhebliche Vermehrung der Epithelzellen im Besatz der vergrösserten Harnkanälchen, sondern an verschiedenen Stellen, wie bereits oben bemerkt, nur Epithelien, die schon an und für sich, sowie durch den grösseren Abstand der Kerne von einander eine erkennbare Grössenzunahme des Zellleibes der

vorhandenen Epithelien in den resecirten Nieren gegenüber den intacten Nieren nachweisen (s. Versuch 15, Fig. 60 und 62; Versuch 14, Fig. 54 u. 56; Versuch 13, Fig. 50 u. 52).

Nach alledem geht das Endergebniss der histologischen Beobachtungen über die Grössenzunahme der resecirten Nieren nach Wegnahme grösserer Nierenstücke, auf Grund meiner Versuche dahin, dass an der Vergrösserung der Nieren von den specifischen Bestandtheilen des Nierenparenchyms die ausserhalb des Läsionsbereiches gelegenen Glomeruli, die Kapseln derselben, sowie die Rindenkanälchen ausschliesslich mit Hypertrophie, die Epithelzellen ganz vorwiegend mit Hypertrophie und, entgegen verschiedenen anderweitigen Anschauungen, wenn überhaupt, jedenfalls nur in sehr geringem Grade mit Hyperplasie betheiligt sind. Dieses Resultat gilt sowohl für junge, noch wachsende, als für ausgewachsene Hunde; bei beiden ist die Hypertrophie der specifischen Nierenbestandtheile an den resecirten Nieren eine sehr eklatante.

Im Anschluss an dieses Ergebniss an den durch Resection stark verstümmelten Nieren will ich hier nur ganz kurz auf die bisherigen Untersuchungen über compensatorische Hypertrophie an solchen Nieren hinweisen, die selbst von operativen Eingriffen völlig verschont geblieben sind. Derartige Untersuchungen sind von verschiedenen Beobachtern angestellt und zwar theils experimentell bei wachsenden wie bei ausgewachsenen Thieren an Nieren, die nach Totalexstirpation der einen Niere hypertrophirten (Rosenstein, Simon, Gudden, Grawitz und Israel, Ribbert, Golgi, Boström, Lorenz) theils beim Menschen an congenital hypertrophischen Nieren, die in Folge von angeborenem einseitigem Nierendefect (Beumer, Leichtenstern, Falk, Guttmann, Eckardt) hypertrophisch geworden sind, oder an solchen menschlichen Nieren, die erst im extrauterinen Leben in Folge von Erkrankung (Beckmann, Perl, Eckardt) oder in Folge von Exstirpation einer Niere hypertrophirten.

Die Ergebnisse dieser Untersuchungen der einzelnen Autoren stimmen nicht unter einander überein. Bei den congenital hypertrophischen Nieren sollte die compensatorische Vergrösserung in manchen Fällen ausschliesslich durch eine Vermehrung, Hyperplasie, der specifischen Nierenbestandtheile bedingt gewesen sein (Bremer, Guttmann), in anderen Fällen hingegen (Guttmann, Leichtenstern, Eckardt) sollte neben der erheblichen Hyperplasie auch eine öfter sehr bedeutende Hypertrophie der Glomeruli und der gewundenen Harnkanälchen vorkommen.

Demgegenüber findet bei der im extrauterinen Leben erworbenen compensatorischen Hypertrophie des Menschen keine Vermehrung von Glomeruli oder Harnkanälchen statt. Diese postembryonale Hypertrophie beim Menschen beruht vielmehr auf einer wahren Grössenzunahme von specifischen Nierenelementen und zwar nach den verschiedenen Angaben entweder der gewundenen Harnkanälchen und auch der Glomeruli (Eckardt) oder nur der gewundenen

Harnkanälchen und deren Epithelien ohne nachweisbare Betheiligung der Glomeruli an der Hypertrophie (Beckmann, Perl).

Auch bei der auf experimentellem Wege bei Thieren durch Exstirpation der einen Niere erzeugten compensatorischen Hypertrophie der anderen Niere tritt nach den verschiedenen Autoren die Grössenzunahme der specifischen Elemente gegenüber der Vermehrung derselben erheblich in den Vordergrund. Abgesehen von einer geringen Vermehrung der Glomeruli, die allein Lorenz bei seinen an Gewicht noch zunehmenden Versuchsthieren gesehen haben will, fanden fast alle übrigen Beobachter übereinstimmend sowohl bei jungen, noch wachsenden Thieren (Versuche von Gudden, Ribbert, Lorenz, letzterer neben der geringen Vermehrung), wie bei alten ausgewachsenen Thieren (Versuche von Grawitz u. Israel, Lorenz) nur eine Vergrösserung der vorhandenen Glomeruli bei dem compensatorischen Wachsthum der Niere, aber keine Hyperplasie derselben.

Ferner sind die gewundenen Harnkanälchen, die bei den compensatorisch vergrösserten Nieren stets in erster Linie in Betracht gezogen wurden, in den hypertrophischen Nieren nach Ribbert und Lorenz bei noch wachsenden Thieren beträchtlich vergrössert und nach Lorenz auch bei an Gewicht nicht mehr zunehmenden Thieren ebenfalls vergrössert; Grawitz und Israel schreiben dem Wachsthum der gewundenen Harnkanälchen nicht an Umfang, sondern in der Längsrichtung, also der vermehrten Schlängelung der Tubuli contorti, den Hauptantheil an der compensatorischen Hypertrophie zu.

Was schliesslich die Tubularepithelien der gewundenen Harnkanälchen anbetrifft, so sind dieselben bei dieser experimentellen compensatorischen Vergrösserung der einen Niere nach Exstirpation der anderen bei noch wachsenden Thieren (nach Ribbert, Lorenz), wie bei ausgewachsenen Thieren (nach Lorenz) ebenfalls vergrössert; ausser der Vergrösserung der Epithelzellen kommt aber nach Ribbert und Lorenz auch eine Vermehrung der Epithelien der gewundenen Harnkanälchen bei jungen, noch wachsenden, sowie nach Grawitz und Israel in erheblichem Grade auch bei ausgewachsenen Thieren vor.

In Bezug auf letzteren Punkt, die angenommene Vermehrung der Epithelien, möchte ich aber hier noch eine kurze Bemerkung anschliessen. Die auf Epithelvermehrung bei der compensatorischen Hypertrophie der Niere bezüglichen Angaben bei Thieren stammen theils aus der vorkaryokinetischen Zeit her, theils ist bei den späteren Arbeiten auf die Anwesenheit von Karyokinesen öfter gar nicht geachtet worden. Der directe Beweis von einer Vermehrung der Nierenepithelien auf Grund von Kerntheilungsfiguren fehlt daher für viele dieser Versuche. Zuerst hat Golgi (1882) bei seinen Experimenten nach Exstirpation der einen Niere in der hypertrophirenden zurückgebliebenen anderen Niere Karyokinesen an den Epithelzellen nachgewiesen. Diese Karyokinesen sollen nach Golgi regelmässig in den ersten Tagen nach der Operation vorhanden sein. Die

karyokinetischen Befunde Golgi's haben aber meiner Meinung nach zu einer gewissen Ueberschätzung hinsichtlich der Annahme von der Vermehrung der Epithelien bei der compensatorischen Vergrösserung der Nieren geführt. Zunächst hat Barth, l. c. S. 275, wiewohl er die Befunde von Golgi anerkennt, doch selbst bei seinen Resectionsversuchen ausserhalb der Läsionszone in den Tubularepithelien des intacten Nierenparenchyms, einschliesslich der nicht operirten Niere, vergebens nach Kerntheilungsfiguren gesucht.

Sodann sind ausgiebige Versuche mit Totalexstirpation der einen Niere im hiesigen pathologischen Institut vor längerer Zeit von Dr. Löwenberg unter Leitung O. Israel's an einem grossen Versuchsmaterial, bei jungen sowie alten Meerschweinchen und Kaninchen, gerade mit Rücksicht auf die karyokinetischen Befunde Golgi's in der zurückgelassenen Niere angestellt worden. Auch bei diesen Versuchen hat sich bei frühzeitiger oder späterer Untersuchung keineswegs regelmässig, jedenfalls aber immer äusserst spärlich, der Befund von Mitosen an den Epithelien der Harnkanälchen ergeben.

Ich selbst kann das gänzliche Fehlen, oder in anderen Fällen die grosse Seltenheit der Kerntheilungsfiguren an den Epithelien in der zurückgebliebenen Niere nach Versuchen mit einseitiger totaler Nephrectomie bei Thieren verschiedenen Alters nur bestätigen.

Jedenfalls weisen diese differenten Angaben nach Totalexstirpation der einen Niere darauf hin, dass die andere Niere diesen operativen Eingriff weder immer noch wesentlich mit einer Vermehrung des Tubularepithels beantwortet. Hiermit ist nicht ausgeschlossen, dass bei andersartigen Einwirkungen, als den hier in Rede stehenden traumatischen aseptischen, also z. B. bei acuten und chronisch entzündlichen Processen mit ihren meist infectiösen Ursachen eine erheblichere Vermehrung der Nierenepithelien stattfinden kann.

Soviel über die Betheiligung der specifischen Bestandtheile an der compensatorischen Hypertrophie von solchen Nieren, die, an und für sich unberührt gelassen, in Folge von congenitalem Defect oder nach Entfernung oder Erkrankung der anderen Niere secundär hypertrophirten. Der histologische Verlauf ist dem Mitgetheilten zu Folge, abgesehen von den congenital hypertrophischen Nieren mit ihren in manchen Fällen ausschliesslich hyperplastischen Zuständen, in allen übrigen Fällen von compensatorischer Vergrösserung der intacten Nieren im Wesentlichen derselbe, wie an den durch Resection stark verstümmelten Nieren. Hier wie dort beruht die compensatorische Grössenzunahme der Niere ganz vorwiegend auf Vergrösserung (Hypertrophie) nicht auf Vermehrung (Hyperplasie) der specifischen Nierenelemente. Bei den Glomerulis und Harnkanälchen handelt es sich in beiden Fällen nach fast allen Beobachtern (s. oben Lorenz) übereinstimmend ausschliesslich um Hypertrophie, bei den Epithelzellen um Hypertrophie und eine, meiner Erfahrung nach, wenn überhaupt, jedenfalls nur in sehr geringem Maasse in Betracht kommende Hyperplasie.

V.

Wir kommen jetzt zum Schluss auf einen besonders für die Praxis wesentlichen Punkt, auf die Grösse der compensatorischen Veränderungen an den resecirten Nieren. In Bezug auf die Frage, ob die compensatorische Grössenzunahme in den resecirten Nieren im Stande ist, den durch die Resection und ihre Folgen geschehenen Verlust an Nierengewebe auszugleichen, ergeben sich aus meinen Versuchen gegenüber den Versuchen von Barth erhebliche und für die Praxis sehr wichtige Differenzen.

Barth verfuhr bei seinen Versuchen an 4 jungen und 1 ausgewachsenen Hunde so, dass er an der einen Niere die Resection vornahm, während er die andere Niere ganz intact liess und die Hunde dann 18—102 Tage nach der Operation tödtete. Als Resultat dieser Versuche giebt Barth an, dass eine gewisse Grössenzunahme des resecirten Organs in der Regel zu beobachten ist, dass diese Grössenzunahme der resecirten Nieren aber nie einen solchen Grad erreicht, „dass dadurch auch nur äusserlich ein Ausgleich des von uns gesetzten Defectes geschaffen würde“ (Barth, l. c. S. 282). Das erhebliche Zurückbleiben der resecirten Nieren gegenüber den intacten erläutert Barth nun im Einzelnen. Zunächst bleiben nach ihm die Grössen- und Gewichtsbefunde der resecirten Nieren namentlich bei jungen Hunden, aber auch bei dem ausgewachsenen Hunde erheblich hinter den der nicht operirten Nieren erheblich zurück. Ein Blick auf die Abbildungen der Grössenverhältnisse der nicht operirten und der resecirten Nieren „muss jede Illusion benehmen“ (S. 284) hinsichtlich eines Ausgleiches des Defectes in den resecirten Nieren. In gleichem Sinne sprechen die Messungen der Nierenrinde nach Barth dafür, dass das Rindenwachsthum in der resecirten Niere erheblich geringer ist, gegenüber dem in der intacten Niere. Schliesslich sollen nach Barth die mikroskopischen Befunde die durch die makroskopischen Messungen festgestellten Verhältnisse bestätigen. Die Anzahl der Glomeruli in der Rinde, sowie die directen mikroskopischen Messungen der das Rindenparenchym constituirenden Theile sollen lehren, dass die Vergrösserung der Glomeruli, ihrer Kapseln und der gewundenen Harnkanälchen in den resecirten Nieren kleiner ist, als in den intacten Nieren.

Nach allen Methoden stellt sich also nach den Versuchen von Barth eine erhebliche Differenz in der Grössenzunahme zu Gunsten der nicht operirten Nieren heraus.

Demgegenüber muss ich bemerken, dass die Ergebnisse von Barth hinsichtlich der höchst mangelhaften Grössenzunahme der resecirten Nieren nicht verallgemeinert werden dürfen. Dieselben haben nur Gültigkeit für die von diesem Autor gebrauchte Versuchsanordnung, während bei meiner Versuchsordnung, bei der die eine Niere in ausgedehnter Weise resecirt, ausserdem aber die andere Niere total entfernt worden ist, sich in allen von Barth erhobenen Punkten ganz andere Resultate in Bezug auf die Entwicklungsfähigkeit der resecirten

Nieren ergeben haben. Bei allen meinen Versuchen, sowohl bei den noch wachsenden als bei den ausgewachsenen Hunden, zeigt sich eine sehr erhebliche Zunahme an Grösse in allen Dimensionen (Länge, Breite, Dicke), an Gewicht sowie an Breite der Rinde zu Gunsten der verstümmelten ein- und zweimal resecirten Nieren gegenüber den durch Totalexstirpation entfernten Nieren. In gleicher Weise beweisen die mikroskopischen Messungen die erhebliche Grössenzunahme der specifischen Nierenelemente, der Glomeruli, der Kapseln, der Rindenkanälchen und vieler Epithelien in den resecirten Nieren gegenüber den entsprechenden Elementen der intacten, total exstirpirten Nieren. Die makroskopischen und mikroskopischen Photogramme bestätigen auf den ersten Blick das grössere Wachsthum der ein- und zweimal resecirten Nieren. Die beweisenden Zahlen für die erhebliche Grössenzunahme der resecirten Nieren gegenüber den intacten in allen angegebenen Punkten (in Grösse, Gewicht, Breite der Rinde, Grössenzunahme der einzelnen specifischen Nierenelemente) sind oben bei den einzelnen Thieren ganz ausführlich mitgetheilt.

Aus alledem geht hervor, dass die durch die Resection stark verstümmelten Nieren, meinen Versuchen zu Folge, sowohl im Ganzen als in Bezug auf die einzelnen specifischen Bestandtheile erheblich mehr zu leisten im Stande sind, als dies Barth auf Grund seiner Versuche behauptet.

Wodurch ist nun dieser grosse Unterschied zwischen meinen Versuchen und denen von Barth hinsichtlich des Wachsthums der resecirten Nieren bedingt? Soweit auch die Anschauungen über die nähere Entstehungsursache der compensatorischen Hypertrophie auseinandergehen, so stimmen doch die Erfahrungen im Allgemeinen darin überein, dass durch dauernd gesteigerte Anforderungen an die Function der specifischen Nierenelemente eine Hypertrophie der Niere zu Stande kommt. Bei meinen Versuchen nun mit totaler Fortnahme der einen Niere ist die functionelle Belastung der specifischen Nierenelemente in der resecirten Niere eine viel grössere, als bei den Versuchen von Barth, in denen die eine Niere zwar auch resecirt war, die andere aber ganz intact im Körper der Thiere (Hunde) zurückblieb. Auf diesen viel grösseren functionellen Reiz in meinen Versuchen antworten die specifischen Elemente der resecirten Nieren nun mit einer viel grösseren Wachsthumsenergie (Hypertrophie) als bei Barth, bei dem die specifischen Elemente der resecirten Niere auch nicht annähernd so in Anspruch genommen werden, weil ja die andere Niere den Thieren in toto erhalten geblieben ist. Hierzu kommt noch ein zweites zeitliches Moment. Die gesteigerten functionellen Reize haben bei meinen Versuchen viel längere Zeit auf die resecirten Nieren eingewirkt, als in den Versuchen von Barth; letzterer tödtete die Hunde bereits 18—102 Tage nach der Resection, während bei meinen Versuchen die Hunde 14 Wochen, über 2 Jahre, $3^3/_4$ Jahre und $4^1/_4$ Jahre am Leben geblieben sind. Diese beiden Momente, erheblich grössere functionelle Reizung und viel länger dauernde Einwirkung dieser Reize, sind also als Ursache der stets weit

stärkeren Hypertrophie der resecirten Nieren in meinen Versuchen gegenüber den Versuchen von Barth anzusehen.

Dass in der That in dem Fehlen eines oder beider eben genannten Momente der Grund für das starke Zurückbleiben der resecirten Nieren in den Versuchen von Barth gesucht werden muss, geht schlagend aus dem zuletzt von mir angestellten Versuch an einem ausgewachsenen Hunde hervor, bei dem, ganz der Versuchsanordnung von Barth entsprechend, operirt wurde, d. h. die eine Niere resecirt, die andere Niere aber ganz unberührt im Körper zurückblieb. Ich lasse diesen Versuch hier ganz kurz folgen.

Versuch 17. Am 24. Juni 1897 wurde einem ausgewachsenen Hunde von kleiner Rasse etwa $^1/_4$ der l. Niere durch Querresection entfernt. Der Resectionsschnitt geht bis tief in die Marksubstanz hinein, der resecirte Keil wiegt 4 g; Länge 2,5 cm; Breite 1,4 cm; Dicke 1,5 cm; erhebliche Blutung; 3 Catgutnähte. Der Hund, der während der ganzen Zeit, abgesehen von Spuren von Eiweiss im Urin nichts Pathologisches zeigt, wird über $1^1/_2$ Jahre nach der Resection, am 13. 2. 1899, getödtet.

Section: L. resecirte Niere (Fig. 78) kleiner als die r. nicht operirte Niere (Fig. 77). Kapsel der l. Niere verdickt. Die Niere selbst durch die von dem Keilschnitt herrührende Narbe in einen grösseren oberen und kleineren unteren Theil getheilt. Auf dem Durchschnitt an der Resectionsstelle eine schmale, bis tief in die Marksubstanz reichende Narbe sichtbar.

Grösse, Gewicht, Messungen der Rindensubstanz an der nicht operirten und der resecirten Niere:

1) 13. 2. 99. R. nicht operirte Niere, Fig. 77:
   Gewicht 21 g.
   Länge 4,8 cm.
   Breite am oberen Pol 2,8 cm; in der Mitte 2,7 cm; am unteren Pol 2,9 cm.
   Dicke „ „ „ 1,8 „ „ „ „ 2,3 „ „ „ „ 2,0 „
   Breite der Rinde 0,6 „ .
2) 13. 2. 99. L. resecirte Niere, Fig. 78:
   Gewicht 16 g + 4 g resecirtes Stück.
   Länge 4,4 cm.
   Breite am oberen Pol 2,6 cm; in der Mitte 2,7 cm; am unteren Pol 2,5 cm.
   Dicke „ „ „ 1,8 „ „ „ „ 2,1 „ „ „ „ 1,8 „
   Breite der Rinde 0,5 „ .

Mikroskopische Untersuchung: Sowohl am resecirten Stück, als in beiden Nieren sehr starke Verfettung des Epithelprotoplasma in den Markstrahlen.

Messungen identischer Stellen beider Nieren ergeben nach den bei gleicher Vergrösserung aufgenommenen Photogrammen:

a) An der r. nicht operirten Niere, s. Fig. 67:
   Durchmesser der Knäuel im Mittel 16 : 17 mm
   „ „ Kapseln „ „ 19 : 20 „
   Querschnittsbreite der Harnkanälchen 6 „ .
b) An der l. resecirten Niere, s. Fig. 65:
   Durchmesser der Knäuel im Mittel 14 : 16 mm
   „ „ Kapseln „ „ 18 : 20 „
   Querschnittsbreite der Harnkanälchen 6 „ .

Ganz im Gegensatz zu allen meinen früheren Versuchen an Hunden ist also in dem vorstehenden Versuch eine Zunahme der resecirten

Niere nicht eingetreten weder in Bezug auf Grösse und Gewicht, noch mikroskopisch in Bezug auf die specifischen Parenchymbestandtheile. Die resecirte Niere, Fig. 78, ist vielmehr in diesem Falle eher kleiner geblieben, als die nicht operirte Niere, Fig. 77, und insofern entspricht das Resultat dieses Experiments den Ergebnissen von Barth, dessen Versuchsanordnung entsprechend dasselbe angestellt worden ist. Allerdings irgendwie erheblich ist die Differenz in diesem Falle nicht zwischen der intacten und der resecirten Niere. Das im Körper zurückgelassene Nierenmaterial, die resecirte und die nicht operirte Niere zusammengenommen, reichten in diesem Fall für die uropoëtische Function aus, ohne dass die zelligen Elemente in einer Niere in erhöhtem Maasse in Anspruch genommen zu werden brauchten, und deshalb ist, unserer obigen Erklärung entsprechend, in diesem Falle so gut wie gar keine compensatorische Vergrösserung an der resecirten Niere zu Stande gekommen.

Demgegenüber war also in allen unseren anderen Fällen mit Resection der einen und Totalexstirpation der anderen Niere eine sehr erhebliche hypertrophische Wucherung der resecirten Nieren nachweisbar. Dieselbe war so gross, dass sie nicht nur in allen Fällen den Defect in den ein- und zweimal resecirten Nieren überreichlich deckte, sondern sogar noch die total exstirpirte Niere beinahe in allen Fällen vollkommen ersetzte: ganz im Gegensatz zu der oben mitgetheilten Angabe von Barth, dass die Grössenzunahme der resecirten Nieren nie einen solchen Grad erreicht, „dass dadurch auch nur äusserlich ein Ausgleich des von uns gesetzten Defectes geschaffen würde“. Der Ausgleich des Defectes in den resecirten Nieren ist demnach keine „Illusion“, wie Barth auf Grund seiner Versuche annimmt, sondern unseren Versuchen zu Folge eine Wirklichkeit, wie die Photogramme 70, 72, 74, 76 und die Grössen- und Gewichtsbefunde beweisen.

Ich setze zum Beweise des Gesagten nur die Gewichte der resecirten Stücke, der resecirten Nieren und der intacten Nieren hier noch einmal tabellarisch neben einander:

	Resecirtes Stück	L. resecirte Niere	R. total exstirpirte Niere
Junger Hund Vers. 15	Beide excidirte Stücke 7,3 g	2mal resec. Niere 36 g	17,6 g
„ „ „ 16	Resecirtes Stück . . . . 5,0 g	1mal resec. Niere 26 g	13,5 g
Ausgewachsener Hund Vers. 13	Resecirtes Stück . . . . 6,0 g	1mal resec. Niere 57 g	18,2 g
„ „ „ 14	Beide excidirte Stücke $9^1/_2$ g	2mal resec. Niere 31 g	19 g.

Zum Vergleich füge ich auch die Gewichtsverhältnisse von dem eben zuletzt besprochenen ausgewachsenen Hund, bei dem die eine Niere resecirt, die andere intact im Körper zurückgelassen wurde, hinzu:

Ausgewachsener Hund Vers. 17	Resecirtes Stück 4 g	L. resec. Niere 16 g	R. nicht oper. Niere 21 g.

Ob die resecirten Nieren noch mehr zu leisten vermögen als in unseren Versuchen mit totaler Exstirpation der einen Niere und zu anderer Zeit ausgeführter Fortnahme von Stücken aus der anderen Niere, die bei 1maliger Resection $^1/_3$ und etwas mehr, bei 2maliger Resection bis zu $^1/_2$ des Nierengewichtes betrugen, kann ich mit Sicherheit nicht sagen; doch scheinen mir nach einigen anderen Erfahrungen, die ich gemacht habe, die Grenzen der Leistungsfähigkeit hiermit erreicht zu sein.

Wenn hiernach eine ausgleichende Grössenzunahme der resecirten Nieren unter meinen Versuchsbedingungen, entgegen den Angaben von Barth, zweifellos ist, so stimme ich doch andererseits mit Barth darin vollkommen überein, dass der Ausgleich des Defectes in den resecirten Nieren keineswegs in dem Sinne von Tuffier und Kümmell zu Stande kommt. Ein so unbeschränkter und besonders so schnell verlaufender Ersatz des fortgenommenen Parenchyms, durch Neubildung und Grössenzunahme der specifischen Bestandtheile des restirenden Parenchyms, wie diese Autoren — Tuffier in längstens 14 Tagen, Kümmell, nach seinen früheren Angaben, unter Umständen sogar schon in 3 Tagen — annehmen, kommt nicht vor. Auf Grund eigener, mit Barth übereinstimmender Erfahrungen hat man es, wie bereits oben erörtert, bei Befunden so kurze Zeit nach der Operation gar nicht mit einer compensatorischen Neubildung von wirklichem Nierengewebe, sondern mit Producten entzündlicher Schwellung, noch vor Ablauf der Wundreaction, zu thun. Für eine wirkliche und bleibende compensatorische Grössenzunahme beweisen die Untersuchungen von Tuffier und Kümmell nichts.

Vorstehend sind also die makroskopischen und mikroskopischen Resultate meiner Versuche mitgetheilt. Fasse ich dieselben noch einmal zusammen, so ergiebt sich:

1. Die ein- und mehrmalige Resection grösserer Nierenstücke aus derselben Niere wird von den verschiedenen Thierspecies ohne directe Operationsgefahr und ohne spätere schädliche Folgen gut vertragen.

Die nicht selten sehr starke Nierenblutung hat man in allen Fällen durch Compression der Hilusgefässe oder durch Compression der Keilflächen gegen einander und besonders durch tiefe Parenchymnähte in der Gewalt.

Sogar die Totalexstirpation der einen Niere und die Resection von $^1/_3$—$^1/_2$ der anderen Niere, bei demselben Hund in längeren Zwischenräumen vorgenommen, wurde Jahre lang ohne sichtbare Krankheitserscheinungen überstanden; Zeichen mangelhafter uropoëtischer Function stellten sich trotz des erheblichen Parenchymverlustes auf die Dauer nicht ein.

2. Die aseptischen Nierenwunden selbst zeigen bei den verschiedenen Thierspecies eine ausgezeichnete Heilungstendenz. An der Stelle des eigentlichen Wunddefects kommt bald eine aus zellenreichem Bindegewebe bestehende Narbe zu Stande.

3. Die sehr bald in Folge der Excision von Nierenstücken im Resectionsbereich entstandenen, öfter keilförmigen Niereninfarcte werden allmälig durch

junges zellenreiches Bindegewebe ersetzt, das aus der Peripherie in den Infarct hineinwächst und unter dessen Entwicklung das nekrotische Gewebe mehr und mehr verschwindet. Bereits am 8. Tage nach der Resection haben wir in einem Falle eine fast vollkommene „Organisation“ des Infarctes an der Resectionsstelle gesehen.

4. Weitere Schrumpfung des neugebildeten Bindegewebes führt in den älteren Resectionsherden zu einer derben, nicht selten noch keilförmig gestalteten Narbe, durch deren Zug die Nierenrinde dellenförmig eingezogen wird.

5. Dieselbe ausgesprochene Tendenz zur Heilung, wie die Resectionswunden, zeigen auch ganz tiefe Incisionen in das Nierenparenchym. Bei demselben Thier vorgenommene Spaltungen beider Nieren bis ins Nierenbecken sind ohne Zwischenfall mit lineärer Narbe verheilt.

6. Die regenerativen Vorgänge im Läsionsbereich kommen vorwiegend an den Epithelien der gewundenen Harnkanälchen und der Markstrahlen zur Beobachtung; Kerntheilungsfiguren haben wir vom 2. Tage ab nach der Resection — früher wurden die Thiere nicht getödtet — im Läsionsgebiet constatirt; wahrscheinlich stellen sich dieselben aber noch viel früher ein.

7. In einer geringen Anzahl von Harnkanälchen kommt es auf dem Wege karyokinetischer Theilung zur Neubildung eines typischen wandständigen Epithelbesatzes an Stelle der zerstörten und abgestossenen Epithelien; in einer viel grösseren Anzahl von Harnkanälchen aber, und zwar besonders in den Rindenkanälchen aus den peripherischen Abschnitten der Läsionszone, geht die Epithelwucherung in excessiver Weise vor sich und führt zur prallen Ausfüllung der Harnkanälchen mit neugebildeten Elementen. Solche soliden Zellstränge haben wir wiederholt am 8., 14., 20. Tage nach der Resection gesehen.

8. Die Wucherungsvorgänge an den Epithelien der Harnkanälchen im Resectionsgebiet gehen stets nur intracanaliculär, innerhalb der alten ursprünglichen Harnkanälchen vor sich. Eine Neubildung von Harnkanälchen und von Glomerulis als Ersatz für die im Läsionsbereich zu Grunde gegangenen findet weder im Sinne von Pisenti aus dem Bindegewebe der Narbe durch Differencirung junger Bindegewebszellen, noch im Sinne von Podwyssozki, Barth u. A. in Gestalt von epithelialen Auswüchsen aus den ursprünglichen Harnkanälchen in der Umgebung der Narbe statt.

9. Ein morphologischer oder functioneller Ersatz für den durch die Resection und ihre Folgen geschehenen Parenchymverlust kommt hiernach im Resectionsbereich selbst nicht zu Stande. Ausserhalb des Resectionsbereiches aber entsteht an den resecirten Nieren allmälig durch compensatorische Vergrösserung ein ausreichender Ersatz.

10. Die durch ein- oder mehrmalige Resection verstümmelten Nieren sind im Stande, nicht bloss in allen Fällen den Parenchymverlust in den resecirten Nieren überreichlich zu decken, sondern sogar noch die total exstirpirte andere Niere beinahe in allen Fällen vollkommen zu ersetzen.

11. Histologisch beruht die ausgleichende compensatorische Grössenzunahme der resecirten Nieren fast ausschliesslich auf Vergrösserung (Hypertrophie), nicht auf Vermehrung (Hyperplasie) der specifischen Nierenelemente. Bei den Glomerulis und Harnkanälchen handelt es sich ausschliesslich um Hypertrophie, bei den Epithelzellen um Hypertrophie, zugleich mit einer jedenfalls nur sehr unerheblichen Hyperplasie.

Wie weit die in den vorstehenden Sätzen gegebenen Resultate meiner Untersuchungen mit den Ergebnissen anderer Beobachter übereinstimmen und differiren, ist bei den einzelnen Punkten früher eingehend erörtert worden.

VI.

Nach den vorstehenden Mittheilungen der makroskopischen und histologischen Vorgänge in den resecirten Nieren bei Thieren kommen wir jetzt zu der Frage der klinischen Anwendung der Nierenresection beim Menschen.

Es sind besonders zwei aus den Versuchen gewonnene Erfahrungen, die die Uebertragung der Thierergebnisse über Nierenresection auf den Menschen nahe legen: 1. Die rasche Heilung und Vernarbung der Resectionswunden und 2. Die starke compensatorische Vergrösserung der resecirten Nieren mit Erhaltung der uropoëtischen Leistungsfähigkeit derselben.

In der That sind nun beim Menschen in einer Anzahl von Fällen Nierenresectionen mit Erfolg ausgeführt worden; die Zahl derselben ist allerdings bis jetzt nur eine beschränkte, gewisse experimentelle Erfahrungen sind aber bereits durch die bisherigen menschlichen Resectionen bestätigt. Es hat sich herausgestellt, dass die Nierenresectionen auch beim Menschen quoad vitam zu keinen Bedenken Veranlassung geben, und dass auch die Resectionswunden der menschlichen Nieren eine ausgesprochene Heilungstendenz besitzen. In Bezug auf andere Ergebnisse unserer Versuche fehlen allerdings bisher entsprechende Erfahrungen beim Menschen. Fälle, in denen das functionirende Nierenparenchym in so grosser Ausdehnung beim Menschen operativ entfernt worden ist, wie wir das ohne Schaden bei einem und demselben Thier gethan haben (Totalexstirpation der einen Niere mit 1 maliger Resection bis zu $^1/_3$ oder mit 2 maliger Resection bis zu $^1/_2$ der anderen Niere), sind bisher beim Menschen, soweit mir bekannt, nicht vorgekommen; in gleicher Weise fehlt bis jetzt beim Menschen der durch die Thierversuche zweifellos gelieferte Nachweis, dass, nach der Resection erheblicher Stücke von Nierengewebe und nach dem weiteren Ausfall von functionirendem Parenchym in Folge der nach der Resection eintretenden Gewebsnekrose, ein vollkommener Ersatz des Verlustes an Nierenparenchym durch compensatorische Grössenzunahme des zurückgebliebenen Nierenrestes zu Stande kommen kann.

Nur soviel ist durch Erfahrungen an menschlichen Nieren schon bisher bekannt, dass, nach dem Verlust eines Theils von functionirendem Parenchym durch pathologische Processe, auch in der erkrankten Niere selbst das Bestreben zu ausgleichenden Veränderungen vorhanden ist. Hierher gehören die Beobachtungen von Köster, Ribbert, Fortlage über partielle compensatorische Hypertrophie in menschlichen Schrumpfnieren an solchen Stellen, wo noch intactes Nierengewebe vorhanden ist; ferner gehört hierher der Nachweis von Erweiterungen der Harnkanälchen im intacten Nierengewebe in der Nähe frischer Niereninfarcte beim Menschen (Thorel); hierher gehört schliesslich die Beobachtung, die ich selbst zu machen Gelegenheit gehabt habe, von makroskopisch sichtbarer und mikroskopisch nachweisbarer Vergrösserung der Nierenrinde bei beschränkter Pyonephrose in dem von der Eiterung verschont gebliebenen Nierenparenchym.

Aus diesen pathologischen Erfahrungen, die, wie bereits bemerkt, jedenfalls das Bestreben der erkrankten menschlichen Nieren zu compensatorischer Vergrösserung deutlich beweisen, besonders aber gestützt auf die mitgetheilten Ergebnisse unserer Thierversuche wird man also die Berechtigung herleiten dürfen, auch in extremen Fällen beim Menschen zu operiren; man wird den Versuch machen dürfen, bei doppelseitigen lokalisirten Erkrankungsherden von beiden Nieren grössere Stücke zu reseciren oder sogar bei bereits ganz fortgefallener einer Niere noch lokalisirte Erkrankungsherde aus der anderen Niere durch Resection for zunehmen, vorausgesetzt, dass der zurückgebliebene Nierenrest gesund ist und somit die Fähigkeit besitzt, nach der Resection, wie in den Thierversuchen, zu hypertrophiren, falls er nicht schon hypertrophisch geworden ist bei längerer Dauer der Erkrankung.

So sehr nun aber auch die Fähigkeit der Niere zu hypertrophischer Wucherung nach den vorstehenden Thierversuchen hervortritt und so sehr auch die Niere des Menschen, mehr wie alle anderen menschlichen Organe, erfahrungsgemäss ebenfalls zu hypertrophischer Wucherung geneigt ist, so muss man doch andererseits, wenn man operative Eingriffe an den Nieren vornimmt, auch mit der, auf menschlicher wie experimenteller Erfahrung begründeten, entgegengesetzten Möglichkeit rechnen, dass nämlich das compensatorische Wachsthum in ungenügender Weise erfolgt oder auch ganz ausbleibt.

Ich hebe hier nur einzelne der allgemeinen Gründe hervor, die eine solche Abschwächung der compensatorischen Hypertrophie oder das gänzliche Ausbleiben derselben veranlassen können.

Zunächst hat sich experimentell bei Thieren sowie beim Menschen herausgestellt, dass die hypertrophischen Vorgänge nicht in allen Lebensaltern gleich gross sind. Je älter die Individuen sind und je mehr das physiologische Wachsthum überhaupt nachlässt, um so geringer ist im Allgemeinen das Ergebniss der hypertrophischen Wucherung der einen Niere nach Entfernung der anderen.

Allerdings giebt es von dieser Regel auch Ausnahmen, wie z. B. unter meinen Versuchen an Hunden die hypertrophische Wucherung gerade an einem ausgewachsenen, allerdings besonders kräftigen Hunde am grössten war (s. Hund Versuch 13).

In gleicher Weise spielt auch der Ernährungszustand bei der compensatorischen Vergrösserung eine erhebliche Rolle. Bei schlecht ernährten oder durch Krankheit heruntergekommenen Thieren treten die hypertrophischen Wucherungen kümmerlicher auf oder können ganz ausfallen, wie ich mehrfach bei schwächlichen Kaninchen oder solchen, die später durch Durchfall stark heruntergekommen waren, nach Totalexstirpation der einen Niere gesehen habe. Aehnlich liegen auch die Verhältnisse beim Menschen, die durch Krankheit in ihrem Ernährungszustand stark heruntergekommen sind und bei denen die Regenerationsenergie der Nieren ebenso abnimmt, wie die aller übrigen Organe.

Jedenfalls hat also die Erfahrung ergeben, dass, wenn auch die compensatorische Grössenzunahme die Regel ist, doch in einer ganzen Anzahl von Fällen nach Nierenexstirpation die zurückgebliebene Niere nicht compensatorisch wächst. Auf die aus dem Ausbleiben dieses Wachsthums resultirenden Gefahren, wenn man die eine Niere ganz entfernt hat, ist von verschiedenen Seiten hingewiesen (siehe P. Wagner „Die Grenzen der Nierenexstirpation“, Centralbl. für die Krankh. der Harn- und Sexualorgane, Bd. VIII, S. 59). Die zurückbleibende Niere ist nach Exstirpation der anderen Niere alsdann nicht im Stande, den an sie herantretenden gesteigerten functionellen Anforderungen auf die Dauer zu genügen und der Kranke geht schliesslich, trotz gelungener Operation, an einer Insufficienz der zurückgebliebenen Niere zu Grunde. Diese Furcht vor der Insufficienz ist auch die Veranlassung gewesen, weshalb man neuerdings die Grenzen der totalen Entfernung der Niere enger gezogen hat, und wie die aus den Thierversuchen resultirende Kenntniss der Hypertrophie des restirenden Nierenstückes uns verpflichtet, nicht unnütz ein derartiges der Vergrösserung fähiges Gewebe fortzuschneiden, so muss uns die Gefahr der Insufficienz in noch höherem Grade veranlassen, bei den operativen Eingriffen in der Niere soviel wie möglich von dem Nierengewebe zu schonen, da jeder Rest von zurückgelassener, secretionsfähiger Nierensubstanz unter Umständen für den Kranken von lebenswichtiger Bedeutung werden kann. Auf diese Umstände haben wir bereits in der Einleitung näher hingewiesen.

Von diesem Gesichtspunkte aus ist man also in den letzten Jahren in der Nierenchirurgie conservativer geworden, und unter den conservativen Methoden, an Stelle der radicalen Entfernung der ganzen Niere, verdient das Verfahren der partiellen Nierenresection bei verschiedenen Nierenerkrankungen jedenfalls eine beachtenswerthe Stellung.

Nachfolgend gebe ich eine Zusammenstellung der bisher mir bekannt gewordenen Nierenresectionen beim Menschen nach den verschiedenen Nierenerkrankungen.

A. Partielle Nephrectomie bei Eiterungsprocessen in den Nieren.

Die folgenden Fälle von Niereneiterung sind nach der conservativen Methode der Nierenresection behandelt worden.

Fall 1. Kümmell, „Zur Resection der Nieren“. 22. Chir.-Congress, 1893, S. 146.

41 jährige Frau, die seit längerer Zeit abgemagert war und über Schmerzen im Leib und Kreuz klagte. Bei der Untersuchung eine etwa faustgrosse, glatte, prall elastische Geschwulst unter dem r. Rippenbogen. Urin sauer, zu Zeiten stark eiterhaltig, an anderen Tagen wieder vollständig klar und ohne pathologische Beimengungen.

Operation: Freilegung der r. Niere durch einen, dem Rippenbogen parallel verlaufenden Schnitt. Nach Durchschneidung der Weichtheile eine deutlich fluctuirende, dem oberen Nierendrittel angehörige Geschwulst sichtbar. Eröffnung der fluctuirenden Partien, Entleerung grosser Eitermengen. Der in die Abscesshöhle eingeführte Finger stiess auf einen etwa wallnussgrossen, dem Nierenbecken entsprechend configurirten Stein, der sich ohne grosse Mühe extrahiren liess. Nach Entfernung einiger Steinbröckel wurden die Wände verschiedener kleiner, tiefer in das Nierenbecken dringender Abscesse zerstört, sodass eine grosse Abscesshöhle gebildet wurde. Darauf Excision der aus festem Nierenparenchym bestehenden Abscesswände; die in der Tiefe noch übrig bleibende Abscesshöhle wird mit Scheere und Pincette exstirpirt, die Wunde zum Theil durch die Naht geschlossen. Auf diesem Wege ist mehr als $^1/_3$ der ganzen Niere entfernt worden. Der Wundverlauf war ein gänzlich ungestörter; niemals wurde ein Tropfen Urin in die Wunde entleert. Patientin ist mit gut granulirender Wunde entlassen, hat nach vollendeter Heilung 20 Pfund zugenommen und ist bis jetzt, über 3 Jahre nach der Operation, vollkommen gesund geblieben; spätere Beschwerden von Seiten der Nieren haben sich nicht eingestellt.

Fall 2. Tuffier, „Pyonéphrose calculeuse. — Résection partielle du rein“. Société de chirurgie, 20. juillet 1892.

Grosser Tumor, der die ganze linke Weiche einnahm, bei einem 49 jährigen kachektischen Mann.

Operation: Lumbale Nephrotomie; Entleerung von 2 Liter Eiter und Extraction von 2 grossen Steinen. Die Abscesshöhle reicht vom Diaphragma bis zur Mitte der Fossa iliaca. Nach der Operation blieb eine Fistel mit reichlicher Secretion von Eiter und Urin zurück. 2 Monate später neue Incision; Extraction von 6 Steinen, die im hinteren oberen Theil der Niere ihren Sitz hatten; darauf Resection der ganzen renalen Abscesshöhle. Von anscheinend normalem Nierenparenchym blieb ein etwa mandarinengrosses Stück zurück. Drainage, Heilung, die 1 Jahr andauerte. Etwa nach 1 Jahr bekam der Kranke ein Carcinom des Nierenstumpfes; 3 Monate nach der Exstirpation des letzteren Recidiv. Tod etwa 2 Jahre nach der ersten Operation.

Fall 3. Bardenheuer, „Quere (partielle) Nierenresection“. Deutsche Gesellschaft für Chirurgie 1891, S. 111.

45 jährige Frau, die seit $1^1/_2$ Jahren zeitweilig an Kolikschmerzen in der linken Seite leidet, dann an einer Nephritis behandelt wurde, darauf längere Zeit gesund blieb und seit 5 Wochen wiederum mit andauerndem Fieber und zeitweiligen Schmerzen in der l. Renalgegend erkrankt war. Tumor in der l. Renalgegend.

Operation: Der hintere Thürflügelschnitt führte in eine Abscesshöhle, welche die Nierenkapsel umgab. Ablösung der Nierenkapsel, wobei sich zeigte, dass ein Stein die Nierensubstanz an der vorderen Fläche schon perforirt hatte und mit seinem grösseren Umfang in die vordere

Kapsel hineinragte, während noch ein grösserer Theil in der Perforationsöffnung der Niere lag. Extraction des Steins. Bei der Palpation des Innern der Niere noch ein zweiter Stein im Nierenbecken und ein dritter grösserer Stein in einer gesonderten Abscesshöhle der oberen Hälfte der Niere. Die ganze obere Hälfte der freigelegten Niere erscheint relativ gesund; die untere Hälfte ist von Eiterherden vollständig durchsetzt und gelb verfärbt. Querresection des unteren Drittels der Niere; da die Schnittflächen noch nicht gesund waren, noch quere Abtragung einer weiteren Scheibe vom äusseren Rande der Niere. Blutung gering, stand auf Compression, Umstechung einiger Gefässe und zuletzt Combustion. Etwa 8 Wochen nach der Resection spontane Heilung bis auf eine kleine trichterförmige Colon-Fistel, die der auf der Wanderung von der Niere in das Colon begriffene Stein vor der Operation veranlasst hatte.

Fall 4. Waitz, „Partielle Nierenresection in einem Falle von Pyonephrose". Deutsche med. Wochenschrift, 1891, S. 498.

28jährige Frau, die am 3. Tage nach einer Zangengeburt mit spontanem Urinabgang, Blasenkrämpfen und heftigen Schmerzen in der r. Seite erkrankte. Am 10. Tage Schüttelfrost, hohes Fieber; bald darauf fühlbarer Tumor in der r. Seite des Leibes. Bei mehrwöchentlicher ruhiger Lage und Eisbehandlung Besserung, sodass die Geschwulst kaum mehr zu fühlen ist. Nach einem Influenzaanfall wird der Tumor in der r. Seite des Leibes wieder fühlbar. Einige Monate später fand Waitz in der r. Nierengegend einen nicht fluctuirenden, harten, etwas beweglichen Tumor, der nach der Mitte bis zur Nabelgegend und nach unten über die Crista ossis ilei hinaus in das Becken hineinreichte. Urin klar, ohne Eiweiss und ohne Eiterkörperchen.

Operation: Nach voraufgegangener Punktion des Tumors extraperitoneale Eröffnung der Geschwulst. Entleerung einer grossen Menge stinkenden Eiters, vermischt mit schmierigen, bröckligen Massen. Die um das 2—3fache vergrösserte Niere ist in eine grosse Abscesshöhle verwandelt, in die wieder viele kleine sinuöse Ausbuchtungen mündeten. Auf dem Durchschnitt der scheinbar gesunden Nierensubstanz vielfach kleine Eiterherde, die nicht unter einander communicirten. Die beabsichtigte Exstirpation der Niere misslang wegen der breiten, festen, fibrösen Masse, mit der der Hilus in der Tiefe verwachsen war. Waitz entschloss sich deshalb zu einer Resection der Abscesswandungen und des dieselben umgebenden Nierengewebes, indem die Nierensubstanz in verschiedenen Portionen von der Mitte aus mit starken Seidenfäden abgebunden und dann oberhalb abgeschnitten wurde. Ein sehr grosser Theil der Niere wurde auf diesem Wege entfernt; die unterbundenen Stümpfe und das Nierenbecken blieben zurück. Ganz fieberfreier Wundverlauf, die Wunde ist langsam ausgranulirt, keine Fistelbildung; Patientin ist blühend und gesund geblieben.

In den vorstehenden 4 Fällen von Nierenresection handelt es sich also um schwere Eiterungsprocesse in der Niere, die 3 mal auf Steinbildung (Fall 1 bis 3) und im 4. Fall (Waitz) auf eine im Wochenbett acquirirte Pyonephrose zurückzuführen sind. Die Nephrotomie, die bei den einfachen Formen von Abscessbildung in der Niere oder von Pyonephrose an erster Stelle indicirt ist, führt in solchen Fällen, wie in den vorstehenden, wo multiple kleinere und grössere Eiterherde in den Nieren vorhanden sind, zu keiner dauernden Heilung, die Nephrotomiewunde schliesst sich nicht, weil es selbst bei ausgiebigen Schnitten nicht gelingt, jeden einzelnen Eiterherd zu eröffnen und so ausreichenden Abfluss zu verschaffen. Die Eiterung pflegt daher in solchen Fällen nach der Nephrotomie nicht aufzuhören; es bleiben stark eiternde Fisteln zurück, zeitweise entstehen Retentionszustände in der nephrotomirten Niere, die trotz wiederholter Dilatation der Fisteln immer wiederkehren und septische allgemeine Erscheinungen hervor-

rufen können, so dass man schliesslich doch noch zur secundären Nephrectomie genöthigt ist.

Demgegenüber ist es in den vorstehenden 3 ersten Fällen von theilweiser Abscedirung der Niere gelungen, durch Resection nur der vereiterten Partien des Nierengewebes eine Heilung herbeizuführen und gleichzeitig dem Patienten, wie beabsichtigt, grössere Stücke von anscheinend gesundem Nierenparenchym, in 2 Fällen etwas über die Hälfte, im Falle von Tuffier ein mandarinengrosses Stück zu erhalten.

In dem Waitz'schen Falle von Pyonephrose mit multiplen Nierenabscessen lag eine andere Indication zur Resection vor. Hier war eigentlich die Exstirpation der Niere beabsichtigt, aber nicht ausführbar wegen der ausgedehnten festen Verwachsungen der erkrankten Niere mit den benachbarten Organen in Folge früherer perinephritischer Entzündung. Kümmell sowohl wie Waitz weisen in solchen Fällen auf die schweren Gefahren hin, die mit dem Versuch verbunden sind, derartige Verwachsungen zu lösen (Verletzungen des Peritoneums, Einreissen des Zwerchfells, Blutungen, Verletzungen anderer verlötheter Nachbarorgane), sowie auf die Todesfälle bei Nephrectomien, die auf derartige eingreifende Operationen zurückzuführen sind. Demgegenüber hat also in dem Falle von Waitz die Resection der Abscesswandungen und des dieselben umgebenden Nierengewebes zu einem sehr günstigen Resultat geführt.

Alle resecirten Patienten haben die Resection gut überstanden. Kümmell und Waitz heben bei ihren Fällen hervor, dass der Wundverlauf ein ungestörter, ganz fieberfreier war, dass keine Fistelbildung eintrat und die Patienten Jahre lang blühend und gesund geblieben sind. — Im Falle von Bardenheuer war die Heilung ebenfalls vollendet nach nicht ganz 2 Monaten bis auf eine kleine trichterförmige Colon-Fistel, die durch einen auf der Wanderung von der Niere ins Colon begriffenen Stein vor der Operation entstanden war. — Auch im Falle von Tuffier war nach der Resection ein Jahr lang Heilung eingetreten; dann aber entwickelte sich bei dem schon vorher sehr kachektischen Patienten, von dem zurückgelassenen Nierenstück ausgehend, ein Carcinom, dem der Kranke 2 Jahre nach der ersten Operation erlag.

Der Fortschritt der partiellen Nephrectomie in Fällen der beschriebenen Art gegenüber der Nephrotomie besteht darin, dass durch die Resection die durch den einfachen Einschnitt nicht sämmtlich zu eröffnenden renalen Abscesshöhlen in toto entfernt werden und dadurch in verhältnissmässig kurzer Zeit die Möglichkeit einer Heilung erzielt wird; der Vortheil gegenüber der Nephrectomie beruht in der Conservirung mehr oder weniger grosser Partieen functionsfähigen Nierengewebes, das der Kranke um so mehr brauchen kann, als bei den hier in Rede stehenden Eiterungsprocessen nicht selten auch die andere Niere parenchymatös, amyloid oder suppurativ bereits erkrankt sein kann.

Bedingung für die partielle Nephrectomie ist natürlich nicht zu weit vorgeschrittene, sondern auf einen Theil der Niere lokalisirte Eiterung.

B. Traumatische Verletzungen der Nieren.

Selbst bei sehr schweren Verletzungen der Niere mit Zertrümmerung und Durchreissung des Parenchyms und starker Blutung ist das Verfahren der Nierenresection mit gutem Erfolge angewandt worden. Die in dieser Weise conservativ behandelten Fälle sind folgende:

Fall 1. Keetly, „Soc. méd. de Londres 1890".

17jähriger Mann in der l. Bauchseite von einem Wagen überfahren; keine äussere Wunde; Fractur der 9.—11. Rippe. Starke Hämaturie und Collaps; 5—6 Stunden nach der Verletzung Zeichen zunehmenden Collapses und zunehmender Blutung in der l. Lumbalgegend.

Operation: Lumbalincision. Reichliche Blutgerinnsel um die l. Niere. Die untere Ecke der Niere vollkommen zerquetscht, Entfernung der Gerinnsel und des zerquetschten Nierengewebes. Schnelle Heilung ohne Fistel.

Fall 2. Noch schwerer als der vorhergehende war der hierher gehörige Fall von Bardenheuer: „Quere Nierenresection". Verhandlungen der Deutschen Gesellschaft für Chirurgie, 1891, S. 112.

39 Jahre alter Mann; nach einem Stoss von einem Deichselbaum 6 Tage dauernde Hämaturie; Geschwulst in der linken Bauchhälfte. 14 Tage nach dem Trauma Aufnahme ins Hospital. Im Krankenhause starke Zunahme der Geschwulst; dieselbe reicht vom Zwerchfell bis zum kleinen Becken und überragt rechts die Mittellinie. Patient ist sehr anämisch geworden.

Operation: Nach Freilegung der Geschwulst vom hinteren Thürflügelschnitt aus eine kolossale, mit einer blutigen, urinös riechenden, jauchigen Flüssigkeit gefüllte Höhle. Das untere Drittel der Niere sitzt in einem Blutgerinnsel und ist von der übrigen Niere vollständig quer abgetrennt. Die Niere selbst ist von relativ normaler Configuration, nur der untere Rand etwas mehr abgestutzt, kolbig und durch eine strahlenartige Narbe geschlossen. Entfernung der Blutgerinnsel und des abgetrennten Nierenstückes. Tamponade der Wundhöhle mit sterilisirter Gaze. Normaler Wundverlauf.

Die Zerquetschung und Zerreissung des Nierengewebes, die starke Hämaturie, der wachsende Bluterguss um die Niere herum, der erhebliche Collaps, die hochgradige Anämie lassen keinen Zweifel darüber, dass die beiden mitgetheilten Fälle zu den sehr schweren subcutanen Nierenverletzungen gehören. Solche Fälle haben bereits vielfach die Indication für die Nephrectomie abgegeben. Demgegenüber lehren die vorstehenden Erfahrungen, dass man mit der totalen Exstirpation der verletzten Niere nicht zu rasch vorgehen soll. Auch in ganz schweren Fällen von Nierenverletzung mit grösseren Zerquetschungen und lebensgefährlicher Blutung gelingt es durch die conservative Methode der Entfernung der zertrümmerten und zerquetschten Theile Heilung zu erzielen und den Verletzten das intact gebliebene renale Parenchym zu retten.

C. Urinfisteln renalen Ursprungs.

Wenn auch die Nierenfisteln in manchen Fällen die Patienten nur wenig belästigen und bisweilen noch nach langer Zeit zur Ausheilung kommen, so sind doch andererseits in zahlreichen Fällen die dauernden, unheilbaren Nierenfisteln

nach Nephrotomien die Veranlassung zur secundären Nephrectomie geworden. Dieser Totalexstirpation der Niere wegen Fistelbildung gegenüber empfiehlt Tuffier auch hier zunächst die conservative Methode der partiellen renalen Resection; die totale Entfernung der Niere wegen Fistelbildung soll, so lange noch functionsfähiges Parenchym der Niere vorhanden und der Ureter durchgängig ist, nur im äussersten Falle zur Ausführung gelangen.

Das Verfahren von Tuffier besteht in der Freilegung der Niere durch einen Lumbalschnitt, entfernt von der Fistel, intrarenale Excision des fistulösen Ganges mit Resection des angrenzenden Nierenparenchyms, Vereinigung der renalen Wunde durch tiefe Parenchymnähte und einige oberflächliche Nähte, Excision des Haut-Muskelganges und seiner Wand, Etagennaht. Die Wunde heilt in der Tiefe und oberflächlich per primam.

D. Tumoren der Niere.

Auch bei Tumoren der Niere ist einige Male mit der conservativen Methode der Versuch gemacht worden und an Stelle der Totalexstirpation der Niere die Resection der erkrankten Theile ausgeführt. Die mir aus der Litteratur bekannt gewordenen Fälle von partieller Nephrectomie bei Nierentumoren sind folgende:

Fall 1. Czerny-Herczel, „Beiträge zur klinischen Chirurgie“, 1890, Bd. 6, S. 511 und 1895, Bd. 14, S. 594.

30jähriger Gärtner. Nach einem schweren Trauma Anfangs März 1886 in der rechten Lendengegend reichliche Hämaturie, starke Schmerzanfälle begleitet von Erbrechen. Rechte Niere vergrössert, der untere Pol deutlich palpirbar.

Operation: Im November 1887 schräger Lumbalschnitt, Anshülsung der r. Niere. An der Convexität der r. Niere, zwischen oberem und mittlerem Drittel eine borsdorferapfelgrosse, prall elastische, fast fluctuirende, bläulich durchscheinende Geschwulst. Entfernung des erkrankten Nierengewebes durch Resection. Nierenwunde mit 5 Nähten verkleinert. Drainage. Der Verlauf nach der Operation ein günstiger; Patient im Januar 1888 mit einer kleinen Fistel, welche sich nach einigen Wochen vollständig schloss, geheilt entlassen. Seitdem über $1^1/_2$ Jahre sehr gutes Befinden; Schmerzen und Hämaturie haben vollkommen aufgehört; Gewichtszunahme 30 Pfund. Patient kann anstrengende Arbeiten verrichten. Darauf Zeichen eines lokalen Recidivs, starke Hämaturie und rasche Abmagerung. Im Februar 1890, also $2^1/_4$ Jahre nach der ersten Nierenresection, Entfernung des Restes der r. Niere. Nach der Totalexstirpation der r. Niere anfangs günstiger Verlauf; Patient konnte nach 8 Wochen geheilt entlassen werden, blieb 3 Monate lang frei von Beschwerden und bei gutem Allgemeinbefinden. Nach 5 Monaten allmälig Erscheinungen von Seiten des Rückenmarks; starke Schmerzhaftigkeit der Lendenwirbel. Paraplegie der Beine, Sphincterenlähmung. Tod erfolgt $2^3/_4$ Jahre nach der partiellen und 5 Monate nach der totalen Nephrectomie.

Mikroskopische Diagnose des Tumors: Angiosarcom.

Fall 2. Bloch, „A case in which half the kidney, invaded by morbid growth, was removed; with remarks on the conservative surgery of the kidney“. British med. Journ. 1896. 17. October.

13jähriger Knabe, leidet seit $2^1/_2$ Jahren an Nierenblutungen und Schmerzen in der r. Nierengegend.

Operation: Freilegung der r. Niere mittelst Lendenschnittes. Nach mehrfacher vergeblicher Punction der Niere Incision vom convexen Nierenrande aus, ohne jedoch im Nierenbecken die vermutheten Steine zu finden. Nach Verlängerung des Schnittes durch das untere Nierenende erscheint der Herd der Erkrankung: das untere Drittel der Niere ist in eine käsige Geschwulstmasse verwandelt. Entfernung der Geschwulst durch quere Amputation der unteren Hälfte der Niere. Sutur der Nierenwunde mit 6 Catgutnähten, Fettkapsel ebenfalls vernäht, Wunde nach Verkleinerung des Hautschnittes durch einige Nähte drainirt. Rasche völlige Heilung, die noch 9 Monate nach der Operation constatirt wurde.

Mikroskopische Diagnose der excidirten Geschwulst zweifelhaft. Nach der einen Untersuchung Adenosarcom mit myxödematöser Degeneration, nach der anderen Untersuchung ein Cystadenoma papilliforme mit Neigung zu Carcinom, nach Bloch selbst ein Adenom mit degenerativen Processen durch Blutungen ins Gewebe.

Die vorstehenden 2 Fälle von partieller Nephrectomie betreffen circumscripte Neubildungen in der Niere, von denen die eine sicher bösartiger Natur ist (Fall von Czerny, Angiosarcom), während es bei der anderen (Fall von Bloch) auch nach der mikroskopischen Untersuchung zweifelhaft blieb, ob der Tumor maligne sei oder nicht. In beiden Fällen trat rasche Heilung des Resectionswunde nach Nierennaht ein; auch der sonstige Erfolg des operativen Eingriffes war in beiden Fällen für die Patienten längere Zeit ein günstiger. Im Falle von Czerny hielt der Heilerfolg nach der Entfernung der Geschwulst durch Resection über $1^1/_2$ Jahre an. Der Patient befand sich in dieser Zeit sehr wohl, ohne Schmerzen und Hämaturie, nahm 30 Pfund an Gewicht zu und konnte angestrengte Arbeiten verrichten. Später ging der Patient aber an einem Recidiv, das zunächst zur Entfernung der ganzen Niere nöthigte, durch Uebergreifen des Sarcoms auf die Wirbelkörper und Medulla spinalis, $2^3/_4$ Jahre nach der partiellen Nephrectomie, zu Grunde. — Im zweiten Falle, Bloch, wurde der Knabe geheilt entlassen und ist, dem Bericht zu Folge, 9 Monate nach der Operation gesund. Trotz dieses nicht ungünstigen Ergebnisses werden doch nicht viele Chirurgen mit der Indication von Bloch einverstanden sein, der sich für berechtigt hält, bei zweifelhaft malignen Geschwülsten, wie in seinem Falle, die Resection zu machen, in der Voraussetzung, später die Nephrectomie folgen zu lassen, wenn die Malignität der Geschwulst sicher ist. Man wird im Gegentheil, ebenso wie bei malignen Tumoren, auch in diagnostisch zweifelhaften Fällen, in denen auch nur der Verdacht auf eine maligne Neubildung besteht, einer möglichst frühzeitigen totalen Exstirpation das Wort reden, gerade mit Rücksicht auf die ungünstigen statistischen Endresultate der totalen Nephrectomie bei bösartigen Geschwülsten, die zweifellos in der zu späten Ausführung der Nephrectomie mit ihren Grund haben.

Die conservative Methode der Nierenresection bleibt nur übrig für sicher gutartige Geschwülste der Niere, wie Fibrome, Cystofibrome, Lipome, Fibrolipome, Lipomyome, Angiome, gelegentlich auch grössere solitäre reine Adenome, bei denen durch klinische Beobachtung und mikroskopische

Untersuchung von während der Operation excidirten Geschwulsttheilen die Gutartigkeit zweifellos nachgewiesen ist.

Allerdings sind diese gutartigen Geschwülste der Nieren, gegenüber den malignen, bisher nur selten zur chirurgischen Behandlung gekommen, weil dieselben viel öfter klein und ohne merkliche Krankheitserscheinungen bleiben. Das ist aber doch nicht immer der Fall. In einer Anzahl von Sectionen und Operationen sind wallnuss-, hühnerei-, kindskopfgrosse, gutartige Geschwülste der Niere gefunden worden und ich selbst habe einzelne grössere Lipome und Fibrome der Niere gesehen. Nach den jetzigen verbesserten Untersuchungsmethoden, durch die es mehrfach gelungen ist, auch sehr kleine Tumoren in der Niere intra vitam palpatorisch nachzuweisen, wird man übrigens auch häufiger vor die Frage des operativen Eingreifens schon bei kleinen Tumoren gestellt werden, da die blosse klinische Untersuchung erfahrungsgemäss doch nicht ausreicht, mit absoluter Sicherheit eine Entscheidung zu liefern, ob es sich um einen gutartigen oder malignen Tumor handelt. Man wird alsdann, nach Freilegung der Niere, auch sich häufiger schlüssig machen müssen, ob Resection oder Exstirpation gemacht werden soll. —

Nach einem Referat im Centralblatt für Chirurgie 1897, No. 39, führte Tuffier auf dem internationalen Congress, bei Gelegenheit der Nierendiscussion, an, dass er unter 30 Nephrectomien eine Anzahl von Partialresectionen bei gutartigen Geschwülsten mit Heilung ausgeführt habe.

Eine unbeabsichtigte partielle Nephrectomie hat Spencer Wells (British med. Journ., 19. April 1884) bei der Exstirpation eines grossen perirenalen Fibrolipoms bei einer 48jährigen Frau ausgeführt; mit dem enukleirten Tumor wurde gleichzeitig $^1/_3$ der l. Niere, die von normalem Aussehen war, weggenommen. Der Verlauf war wie nach einer gewöhnlichen Ovariotomie; die Kranke ist geheilt.

E. Nierencysten.

Die totale Entfernung der Cysten durch Nierenresection ist in folgenden Fällen ausgeführt:

Fall 1. Kümmel, „Zur Resection der Nieren“. Verhandlungen der Deutschen Gesellschaft für Chirurgie, 1893, S. 152.

34jährige Frau; seit 2 Jahren Schwellung der r. Niere, seit etwa 4 Monaten sehr starke Schmerzen an der r. Seite und im Leibe, welche die Patientin dauernd an das Bett fesselten. Bei der Aufnahme im Krankenhaus: r. Niere leicht palpirbar, auf Druck ungemein schmerzhaft und empfindlich, von normalen Formen und Resistenz, ohne nachweisbare Höcker, keine Fluctuation. L. Niere normal.

Operation: Freilegung der r. Niere. Niere etwa um das Doppelte vergrössert, von normaler Farbe, ohne Prominenzen. An der oberen Spitze das Gefühl von Fluctuation in der Tiefe. Nach Durchtrennung einer etwa 1 cm dicken Rindenschicht an dieser Stelle erscheint ein hühnereigrosser und mehrere kleine Echinokokken. Entfernung der Echino-

kokken durch Resection von beinahe der Hälfte der vergrösserten Niere. Sutur der Nierenwunde. Tamponade der Wundhöhle mit Jodoformgaze. Der weitere Verlauf normal; die anfangs sehr elende Patientin erholte sich bald. Urin wurde niemals durch die Wunde entleert.

Fall 2. Bardenheuer, „Quere partielle Nierenresection". Verhandlungen der deutschen Gesellschaft für Chirurgie, 1891, S. 113.

30jährige Frau. Vor 11 Jahren starke Anschwellung im linken Hypochondrium, welche der behandelnde Arzt als vergrösserte Milz ansprach; seitdem Zunahme der Geschwulst von Jahr zu Jahr. Bei der Aufnahme im Krankenhaus kopfgrosse Geschwulst von kugeliger Gestalt, prall gespannt, undeutlich fluctuirend, an der Oberfläche etwas höckrig, leicht beweglich.

Operation: Renaler Explorativschnitt, Entwicklung der Niere. Entfernung der Cyste mittelst querer Durchtrennung der Niere oberhalb der Geschwulst. Hierbei wird das Nierenbecken und der erweiterte Anfangstheil des Ureter verletzt. Blutung der Nierenwundfläche mässig. Die Nierenbeckenwunde wird durch einige Nähte geschlossen; Wundverlauf in den ersten 2 Tagen gut, am 3. Tage septische Erscheinungen in Folge von Zersetzung des um die Niere herum stagnirenden Urins; in Folge dessen am 5. Tage Exstirpation der l. Niere, von da ab guter Verlauf.

Fall 3. Tuffier, „De l'ablation par dissection des grands kystes séreux du rein. Néphrectomie partielle et réunion du parenchyme rénal". Arch. gén. de méd., 1891, S. 6.

Kräftiger 64jähriger Mann mit wiederholten, zum Theil sehr erheblichen Anfällen von Hämaturie seit 11 Monaten. Palpation der Prostata und Blase ohne Ergebniss. R. Niere erheblich vergrössert.

Diagnose: Blasentumor complicirt mit Tumor oder Hydronephrose der r. Niere.

Operation: Freilegung der Niere. Am oberen Ende der r. Niere ein cystischer, vollkommen durchscheinender, grösstentheils extrarenal prominenter und nur zum kleineren Theil intrarenal sich bis oberhalb des Hilus in die Niere einsenkender Tumor vom Umfang einer Citrone. Entfernung der Nierencyste durch renale Resection. Vereinigung der Parenchymwunde, sowie der Capsula propria durch einige Catgutnähte. Vollkommener Verschluss der Muskel- und Hautwunde durch etagenförmige Naht; keine Drainage. Der weitere Verlauf an der Niere ein ausgezeichneter: kein Fieber, Wunde am 7. Tage vernarbt. Später ging der Kranke nach Rouville's Angabe (l. c. S. 8) an Epithelioma vesicale zu Grunde. Die Autopsie lieferte das bemerkenswerthe Ergebniss, dass der Ureter der l. Niere durch das Blasenneoplasma obliterirt war. Der Kranke lebte seit langer Zeit, wie Rouville (l. c. S. 8) sagt, nur mit dem rechten Nierenstumpf, der nach der Entfernung der Cyste zurückgeblieben war.

Fall 4. Albarran, „Sur une série de quarante opérations pratiquées sur le rein", erwähnt auf dem 10. Chirurgen-Congress in Paris, October 1896, einen Fall mit einer grossen und zwei kleinen Nierencysten. Renale Excision der Cysten. Gute Heilung.

Die durch Resection entfernten, vorstehend mitgetheilten Nierencysten betreffen im ersten Fall einen hühnereigrossen Echinococcus, in den 3 anderen Fällen einfache Retentionscysten vom Umfange einer Citrone bis kopfgross. Es sind dies die beiden Arten von cystischen Tumoren, welche vorwiegend in der Niere in Frage kommen; gelegentlich könnte es sich auch einmal um eine Atheromcyste der Niere handeln, wiewohl diese Cysten ungemein selten sind (Fall von Paget und Fall von Schlegtendal aus der Madelung'schen Klinik), während die congenitalen oder im späteren Alter erworbenen „Cystennieren", bei denen die ganze Niere, von multiplen Cysten durchsetzt, ganz oder grösstentheils cystisch entartet ist, für die partielle Nephrectomie ausser Betracht kommen.

Der Erfolg der conservativen Methode, der Entfernung nur der cystisch erkrankten Nierentheile durch Resection, war in 3 der beschriebenen Fälle Echinococcus (Kümmell), Cyste (Tuffier), mehrfache Cysten (Albarran) in Bezug auf die Nierenheilung ein günstiger. Im Falle von Kümmell wird hervorgehoben, dass niemals Urin durch die Wunde entleert wurde und dass der in den ersten Tagen leicht blutig gefärbte Urin bald vollständig klar wurde; im Falle von Tuffier war bereits am 7. Tage Vernarbung der Wunde vorhanden und kein Fieber eingetreten. Im 4. Falle, Bardenheuer, in dem der Wundverlauf in der ersten 2 Tagen ebenfalls ein guter war, nöthigten allerdings septische Erscheinungen in Folge von Urininfiltration um die Niere herum am 5. Tage zur Totalexstirpation der Niere. Diese Urininfiltration ist mit Wahrscheinlichkeit die Folge einer Verletzung des Ureter gewesen, die möglichst zu vermeiden ist.

Gegenüber den bisher geübten operativen Eingriffen bei den Nierencysten, der Punction, der ein- oder zweizeitigen Incision mit nachfolgender Drainage, schliesslich der totalen Nephrectomie, hält Tuffier die Methode der partiellen Nephrectomie für das „gesuchte Ideal“ bei der Behandlung der Nierencysten: denn der Tumor wird nach diesem Verfahren total exstirpirt, der Parenchymdefect unmittelbar durch die Naht vereinigt und das noch functionsfähige Nierengewebe dem Kranken erhalten.

F. Nierentuberculose.

Von besonderem Interesse ist die Frage der partiellen Exstirpation bei Nierentuberculose. Bisher ist bei sicher nachgewiesener primärer tuberculöser Erkrankung einer Niere die Entfernung des ganzen erkrankten Organs fast allgemein empfohlen und ausgeführt worden. Erst in den letzten Jahren sind mehrere Fälle von Resection bei Nierentuberbulose beschrieben.

Fall 1. Israel, „Freie Vereinigung der Chirurgen Berlins“, 1896/97.

23jährige, hereditär tuberculös belastete Frau, 1/4 Jahr vor der Aufnahme erkrankt mit heftiger Blasenkolik, permanentem Harnzwang, tropfenweiser Urinentleerung und 4 Wochen später 2—3 Tage sich wiederholenden Anfällen von linksseitiger Nierenkolik. Dabei hohes Fieber, heftiges Erbrechen, schnelle Abmagerung. L. Niere nicht fühlbar; r. Niere gesenkt, nicht vergrössert, unempfindlich. Im Urin rothe Blutkörperchen, keine Tuberkelbacillen.

Wahrscheinlichkeitsdiagnose: Linksseitige Nierentuberculose.

Operation: Freilegung der erkrankten Niere. Nach Aushülsung aus der Fettkapsel: die untere Hälfte der Niere normal, dagegen die obere, unter den Rippen verborgene Hälfte grob gebuckelt durch fluctuirende Protuberanzen, blass, hellgelb, sich scharf gegen die normale rothbraune Farbe der gesunden unteren Nierenhälfte abhebend. Die eingeschnittenen Protuberanzen ergeben krümlig käsigen Inhalt; die mit letzterem angefüllten Hohlräume entsprechen erweiterten ulcerirten Kelchen. Der Harnleiter völlig wegsam. Entfernung ungefähr der oberen Hälfte der Niere durch stückweise Amputation der kranken Theile unter Digitalcompression der Nierenarterie.

Mikroskopische Untersuchung: In den excidirten Stücken vielfach histologisch und bacteriell als echte Tuberkel nachweisbare Knoten. Wundheilung ganz normal. Urinausfluss aus

der Wunde unbedeutend, stetig abnehmend; Patientin ist seit einem Jahre ganz gesund, hat an Körpergewicht zugenommen; gravida im 5. Monat.

Fall 2. Cramer, „Beitrag zur Casuistik der subphrenischen Abscesse und der Querresection der Niere". Deutsche Zeitschrift für Chirurgie, 1896, S. 597.

32jähriger Mann ohne erbliche tuberculöse Belastung. Im November 1894, 14 Tage nach einem Stoss durch einen Wagen in der rechten Abdominalgegend, hohes Fieber, Schmerzen in der r. Renalgegend. Januar 1895 bei der Aufnahme ins Krankenhaus Infiltration der Lumbalgegend, Ausfüllung der Fossa iliaca, hectisches Fieber. Urin ohne Eiweiss. Incision in der Lumbalgegend neben der Wirbelsäule; Eröffnung eines retroperitonealen Abscesses, wobei der Psoas vollständig jauchig zerfallen gefunden wird. Nach der Incision Fortdauer des Fiebers und der profusen Eiterung. Im Mai 1895 in der rechten Nierengegend ein faustgrosser, ziemlich harter Tumor nachweisbar.

Operation: Freilegung der r. Niere. Der untere Pol der luxirten r. Niere ist stark vergrössert, hellgelb, mit zahlreichen hirsekorn- bis erbsengrossen Knötchen besetzt und ziemlich scharf abgegrenzt durch Farbe und kuglige Gestalt von der oberen gesunden Partie. Entfernung der kranken unteren Hälfte der r. Niere durch einen Querschnitt, der das Nierenbecken eröffnet. Schleimhaut am eröffneten Nierenbecken gesund. Blutung leicht beherrschbar. Nach der Operation starker Collaps. Tod 5 Tage nach der Operation. „Es war das letzte Mittel, das versucht werden musste, den durch langdauernde Eiterung sehr geschwächten Patienten zu retten".

Mikroskopische Untersuchung bestätigt die Diagnose auf Tuberculose.

Fall 3. Cramer, l. c., 18jähriger Arbeiter mit nachweisbarem Lungenspitzenkatarrh, im Winter 1894/95 mehrfach bettlägerig wegen Schmerzen in der l. Seite; dabei Fieber, starke Diarrhoe. Urin eiweissfrei. Im Mai 1895 Haut über der l. Lumbalgegend geröthet, Fluctuation vom Rippenbogen bis zum Darmbeinkamm.

Operation: Hinterer Bardenheuer'scher Thürflügelschnitt. Die von einem grossen paranephritischen Abscess umgebene l. Niere in ihrem unteren Theil gelblich verfärbt, verdickt und gelbliche Stellen enthaltend, die auf Einschnitt Eiter entleerten; der untere Theil des Organs an Gestalt und Farbe normal. Allmälige Entfernung beinahe der ganzen unteren Hälfte der Niere durch Querschnitte von unten nach oben, „ähnlich, wie man eine Ananas in Scheiben zerlegt", bis die Querschnitte gesundes Gewebe zeigen. Nierenbecken ist eröffnet; Schleimhaut gesund. Blutung unbedeutend, Wundverlauf fieberlos.

Fall 4. Watson, „Cases illustrating renal surgery". Med. and surg. reports of the Boston City Hospital, 1896.

25jährige, verheirathete Frau; seit einem Jahre dumpfer Schmerz in der r. Lumbalgegend; Pyurie, gelegentlich Hämaturie und Blasenreiz. Hin und wieder Frost- und Fieberanfälle, deutliche Abnahme der Kräfte. Vor 6 Monaten r. lumbale Nephrotomie mit Eröffnung und Drainage eines Nierenabscesses. Nephrotomie ohne Erfolg, Schmerzen, Fieber, Abnahme der Kräfte, Eiterung der Fistel bestehen fort. 6 Monate nach der Nephrotomie neue Operation: Zunächst wird durch eine kleine Probelaparotomie die l. Niere mit 2 Fingern palpirt und anscheinend gesund gefunden; alsdann Freilegung der. r. Niere. In der oberen Hälfte der r. Niere multiple kleine tuberculöse Herde. Resection der erkrankten oberen Hälfte der Niere, ganz ohne Blutung, nach vorhergehender Abschnürung der kranken Partieen mit Seidenligaturen. Zunächst günstiger Erfolg der Resection; Aufhören des Schmerzes innerhalb 2 Tagen, in den nächsten 2 Monaten Allgemeinzunahme. Wenig Eiter aus der Wunde, fast kein Eiter in dem vorher stark eiterhaltigen Urin. Später wahrscheinlich Erkrankung der anderen r. Niere an Tuberculose. Urin wieder stark eiterhaltig, Febris hectica.

Fall 5. Morris, „The Hunterian Lectures on the Surgery of the Kidney“. Brit. med. Journ., 1898, März 26 und ff. Nummern.

28jähriger Mann. Nach Freilegung der Niere 6 tuberculöse käsige Massen enthaltende Herde, die ausgekratzt wurden. Wundflächen der Niere mit Jodoform-Emulsion behandelt. Reposition der Niere, Lumbalwunde geschlossen. Ausgezeichnete Wiederherstellung des Patienten. Nach 2 Jahren tuberculöse Erkrankung eines Hoden, keine Störungen von Seiten der Nieren. Hoden mit Incision und Auskratzung behandelt; Heilung.

Fall 6. Morris, l. c. 28jährige Frau. In der l. Niere, die er für eine Steinniere gehalten hatte, 3 Herde mit Miliartuberkeln an verschiedenen Punkten der Niere. Entfernung der Herde durch 3 keilförmige Excisionen des Nierenparenchyms mit Eröffnung der Calyces. Naht des Nierenparenchyms, 3 Catgutnähte für jede Keilwunde. Fixirung der Niere, Schliessung der Wunddecken. Nach der Operation 3 Tage lang Blut im Urin; Patientin erholte sich schnell, verliess 14 Tage nach der Operation das Krankenhaus ohne Fistel und ist seit über 2 Jahren nach der Operation stets gesund geblieben.

Fall 7. Morris, l. c. Entfernung von einem ganzen Drittel der Niere wegen tuberculöser Erkrankung bei einer Frau. Patientin erholte sich nach der Operation, lebt und befindet sich wohl, soweit Morris Kenntniss hat.

Fall 8. Morris, l. c. Excision von einer Cyste und von einem tuberculösen Abscess aus der r. Niere einer Frau. Patientin lebte 3 Jahre nach der Operation ohne Fistel oder irgend welche Störungen von Seiten der Nieren und starb an einer acuten Broncho-Pneumonie.

Fall 9. Morris. Entfernung eines ganz beträchtlichen Stückes der l. Niere wegen tuberculöser Erkrankung bei einer Frau. Genesung ohne Fistel, 7 Monate später bekam Patientin einen Abscess in der Fossa iliaca derselben Seite, der an der Narbe durchbrach. Exstirpation der Niere und eines grossen Theiles vom Ureter, die man fälschlich für die Ursache des Abscesses gehalten hatte. Patientin ging später an Lungen-, Peritoneal- und Blasentuberculose zu Grunde.

Bekanntlich kann der tuberculöse Process das Nierengewebe in verschiedener Ausdehnung treffen. In der Regel bekommt man die Nierentuberculose operativ nur zu Gesicht, wenn bereits ein grösserer Theil der Niere oder das ganze Organ von Tuberkelknoten oder käsigen Herden und Cavernen durchsetzt ist. Meist ist auch das Nierenbecken und der Ureter dann schon in gleicher Weise tuberculös erkrankt. In solchen Fällen ist die totale Exstirpation der Niere mit Kapsel und Nierenfett indicirt und auch der Ureter, soweit es angeht, nach unten zu reseciren.

Andererseits kommen aber auch gelegentlich Fälle von Nierentuberculose früher zur Beobachtung, bei denen die Zerstörung der Niere noch nicht soweit vorgeschritten und die Erkrankung nur auf einen Theil der Niere beschränkt ist. So handelt es sich unter den mitgetheilten Fällen 2 mal (Fall 1 und 4) um tuberculöse Krankheitsherde, die nur auf die obere, 2 mal (Fall 2 und 3) um solche, die nur auf die untere Hälfte der Niere beschränkt sind; 1 mal (Fall 8) besteht eine Cyste und ein tuberculöser Abscess; 1 mal (Fall 6) werden 3 Herde mit Miliartuberkeln an verschiedenen Punkten der Niere und 1 mal (Fall 5) 6 tuberkulöse, käsige Massen enthaltende Herde in der Niere gefunden.

Die Entstehung dieser partiellen Nierentuberculose geht wahrscheinlich so vor sich, dass die mit dem Blutstrom zugeführten Bacillen nur in einem oder

in einzelnen Gefässgebieten innerhalb der Niere zur Ansiedlung gelangen, und dass die Entwicklung der Tuberkel kürzere oder längere Zeit zunächst auf dieses Gefässgebiet beschränkt bleibt.

Bei derartiger partieller, auf hämatogenem Wege entstandener Nierentuberculose ist also, an Stelle der sonst bisher geübten totalen Nephrectomie, in obigen 9 Fällen von Tuberculose die Entfernung nur der erkrankten Partieen vorgenommen worden, darunter in einem Falle (Fall 5) durch Auskratzen der Herde mit nachfolgender Jodoformbehandlung. Von den übrigen Fällen wurde also 2 mal auf diesem Wege die obere, 2 mal die untere erkrankte Hälfte der Niere beseitigt; 1 mal wird $^1/_3$ der Niere entfernt, 1 mal wird die Entfernung eines ganz beträchtlichen Stückes der Niere vorgenommen, 1 mal werden 3 keilförmige Excisionen zur Entfernung von 3 tuberculösen Herden gemacht.

Der Erfolg der partiellen Nierenexstirpation ist in der Mehrzahl der mitgetheilten Fälle ein günstiger gewesen. Israel (Fall 1) bezeichnet den Versuch in seinem Falle, die kranke Nierenhälfte zu amputiren und die gesunde zu erhalten, als „glänzend gelungen“. Die Patientin ist in diesem Falle seit 1 Jahr ganz gesund, hat an Körpergewicht zugenommen, ist gravida im 5. Monat. — Der Patient von Cramer (Fall 3) ist 4 Monate nach der Operation gesund, wieder vollkommen arbeitsfähig, hat an Körpergewicht zugenommen und ein blühendes Aussehen. — In Fall 6 (Morris) mit den 3 tuberculösen Herden und den entsprechenden 3 keilförmigen Excisionen erholte sich die Patientin schnell und ist seit über 2 Jahren nach der Operation stets gesund geblieben. — In Fall 7 und 8 (Morris) erholten sich beide Kranke von der Operation, die eine lebte 3 Jahre nach der Operation ohne Nierenstörungen und starb an acuter Broncho-Pneumonie, die andere lebt und befindet sich nach Morris Angabe wohl. — Selbst in den beiden Fällen 4 und 9, in denen der schliessliche Ausgang wegen tuberculöser Erkrankung der anderen Niere oder wegen anderweitiger tuberculöser Processe kein günstiger war, ist die Resection der erkrankten Theile für die Patientin doch zunächst von Nutzen gewesen; die Schmerzen hörten auf, die Patienten erholten sich wenigstens in den nächsten Monaten. — Fall 2, bei dem der Tod des durch lange dauernde psoitische Eiterung sehr geschwächten Patienten bereits 5 Stunden nach der Resection, die als „letztes Rettungsmittel“ versucht wurde, erfolgte, kann zur Beurtheilung der Anwendbarkeit der partiellen Nephrectomie nicht verwerthet werden. — Fall 5 mit den 6 tuberculösen käsigen Herden, die durch Auskratzung und Jodoformbehandlung ausgezeichnet heilten, gehört, streng genommen, nicht hierher, wiewohl Morris denselben ebenfalls unter die „partial excisions“ rechnet.

Jedenfalls beweisen 5 von den 9 mitgetheilten Fällen die Möglichkeit, bei der Nierentuberculose durch Resection nur der erkrankten Theile, an Stelle der Totalexstirpation, besseres Befinden und eine bis zu 3 Jahren nach der Operation dauernde Heilung der Patienten herbeizuführen.

Mir selbst sind ebenfalls mehrere Präparate von partieller, nur auf einen

Pol beschränkter Nierentuberculose, während die übrige Niere frei von Tuberculose ist, bekannt, die wohl für die conservative Methode der Resection geeignet gewesen wären. Auch Albarran („Les infections secondaires dans la tuberculose urinaire.“ Annal. des maladies des org. génit. urin. Tome XV) ist der Meinung, dass die Niere, bevor man sie bei einseitiger Nierentuberculose exstirpirt, nach Freilegung und Incision daraufhin genau untersucht werden soll, ob die anatomischen Veränderungen auch die Totalexstirpation indiciren, oder ob nicht eine Resection der erkrankten Theile ausreicht. Trotz alledem wird das Verfahren der Nierenresection, an Stelle der Totalexstirpation, bei Nierentuberculose bis auf Weiteres wohl nur ein seltenes bleiben, und zwar einerseits wegen der Schwierigkeit, mit den bisherigen Untersuchungsmethoden in vielen Fällen die Diagnose auf Nierentuberculose so frühzeitig zu stellen, dass der tuberculöse Process nur auf einen kleinen Theil der Niere beschränkt ist, andererseits weil die Nierentuberculose in vielen Fällen von Anfang an in mehr diffuser Weise auftritt.

G. Diagnostische Nierenresectionen.

Die Wichtigkeit der Parenchymresectionen aus suspecten Nieren zu diagnostischen Zwecken hat besonders Bloch (Kopenhagen) bereits früher in Hospitals Tidende und neuerdings an verschiedenen anderen Orten hervorgehoben (Chir. Section des 12. internat. med. Congr., Moskau 1897; Revue de Chir. 1898).

Nachstehend theile ich nur einige sehr bemerkenswerthe Fälle aus der Literatur, namentlich von Bloch selbst, mit, die den Beweis für die Berechtigung dieser Auffassung geben.

Fall 1. Bloch, „Sur la résection du tissu rénal pratiquée dans un but de diagnostic“. Etude relative à la chir. conservative du rein. Revue de chirurgie 1898, No. 6.

Patient 33 Jahre alt. Seit $1^1/_2$ Jahren Symptome von Nierenkolik, gleichzeitig Tenesmus urinae, Abmagerung. R. Niere vergrössert und schmerzhaft.

Diagnose zweifelhaft, ob Nierenstein oder Hydronephrose mit leichter Pyelitis oder Wanderniere. Später vermuthete man Neoplasma. Die Arbeitsunfähigkeit des Patienten drängt zur Operation.

Operation: Freilegung der Niere durch Lumbalschnitt. Niere im Längsdurchmesser vergrössert. Kapsel mit kleinen Ecchymosen und hier und da kleinen bläulichen Prominenzen. Besichtigung, Palpation des Hilus, tiefe Punction der Niere an 5 verschiedenen Stellen führte ebenso wenig zu einer sicheren Diagnose wie die darauf vorgenommene Incision ins Nierenparenchym, das auf der Schnittfläche der Niere röthlich, grau und opac erscheint. Dann entschloss sich Bloch zur Resection eines Stückes aus der Corticalsubstanz, weil er ein beginnendes Neoplasma vermuthete. Erst Untersuchung des resecirten Stückes führte zur Diagnose „Nephritis bacteritica“, durch Staphylococcus aureus bedingt. Auf Grund dieses Befundes nahm Bloch von weiteren operativen Eingriffen Abstand. Vereinigung der Nierenwunde durch 6 Catgutnähte. Heilung per primam, ohne Fistel; auch die äussere Wunde ist per primam geheilt.

Fall 2. Bloch, l. c. 35jährige Frau. Seit 8 Jahren schmerzhafte Attacken in der r. Nierengegend, anfänglich in monatlichen Intervallen. Kein Nierentumor fühlbar, kein Fieber, Urin normal. Auf Verlangen der Patientin Operation: Niere verlängert, Oberfläche bläulich. Nach

Punction mit Aspiration sowie nach Nephrotomie mit Eröffnung des Nierenbeckens keine Diagnose möglich. Excision eines Stückes vom Rindenparenchym zur mikroskopischen Untersuchung.

Mikroskopische Diagnose: Parenchymatöse und interstitielle Nephritis mit älterer Perinephritis. 4 Wochen nach der Operation wird Patientin mit geheilter Wunde entlassen.

Fall 3. Bloch, l. c. 53jähriger Mann. Vor 6 Jahren typische Koliken in der l. Niere, vor 2 Jahren dieselben Schmerzanfälle bei jeder Urinentleerung.

Urin 1 pCt. Albumen. Diagnose des behandelnden Arztes: Nieren- und Blasenstein. Im Krankenhaus wird kein renaler Tumor, kein Blasenstein constatirt; im Urin rothe Blutkörperchen, Leukocyten, runde Epithelien und granulirte Cylinder.

Operation: Niere von normaler Grösse, glatter Oberfläche, röthlich blau. Entwicklung der Niere nicht möglich wegen zu fester Verwachsung. Beim Fassen der fibrösen Kapsel reisst die Kapsel ein und es entleert sich eine purulente bröcklige Masse, in der Tuberkelbacillen gefunden werden. Concretionen trotz mehrfacher Punctionen der Niere nicht zu fühlen. Excision eines kleineren viereckigen und eines zweiten mehr keilförmigen Stückes aus einer tieferen Lage des Rindenparenchyms.

Mikroskopische Diagnose: Nephritis interstitialis subchronica et tuberculosa. — Die $1^1/_2$ Jahre später vorgenommene Untersuchung von Prosector Dr. Dehl: Nephritis chronica mit beginnender Atrophie; keine Tuberkel. — Operationswunde etwa 3 Monate nach der Operation vernarbt.

Fall 4. Bloch, l. c. Pat. 48 Jahre alt. Tumor im r. Abdomen vor 3 Monaten unter fieberhaften Erscheinungen entstanden. Diagnose des Hausarztes: Hämatocele lig. lati. Im Krankenhaus Diagnose: zweifelhaft. Rechts im Abdomen wird ein fluctuirender grosser Tumor constatirt. Punction mit Aspiration entleert eine fäculent riechende Flüssigkeit; doch Diagnose unmöglich.

Operation: Freilegung des Sackes. Nach Eröffnung und Entleerung Eiter, der mit vielem Blut vermischt ist; keine Tuberkelbacillen. Excision eines Stückes der Sackwand.

Mikroskopische Diagnose: Chronische interstitielle Nephritis, vielleicht einzelne kleine Abscesse in der Wand. Pat. verlässt 3 Monate nach der Operation das Hospital; Wunde nach 14 Monaten vernarbt, Kranke ganz wohl.

Fall 5. Bloch, l. c. 31jährige Frau. Seit 6 Monaten Schmerzen in der linken Seite des Unterleibes; daselbst grosser nach allen Richtungen hin verschiebbarer Tumor mit den für Nierengeschwülste characteristischen Symptomen.

Diagnose vor Operation: Verdacht auf Pyonephrose, wahrscheinlich mit Steinbildung im Ureter.

Operation: Zunächst Punction mit Aspiration durch die Haut in der Lumbalgegend; nach einiger Zeit Freilegung der Niere; Nephrotomie in der ganzen Ausdehnung der Niere; so tiefe Incision, dass man den Finger in das Nierenbecken einführen kann, ohne einen Stein zu finden.

Diagnose unmittelbar nach der Operation: Nephritis chronica, weil die Pyramiden auf der Schnittfläche verwischt und die Corticalsubstanz gelblich erscheint. Alsdann Resection eines Nierenstückes.

Mikroskopische Diagnose: Ganz normale Niere. Später zeigt sich, dass eine Milzcyste vorliegt.

Fall 6. Bloch, l. c. 41jährige Frau. Arbeitsunfähig, seit 3 Jahren lebhafte Schmerzen rechts von den Rippenknorpeln nach dem Rücken und der Symphyse zu ausstrahlend; seitdem häufigeres Uriniren. R. Niere schmerzhaft, beweglich, anfangs keine Vergrösserung, nach einiger Zeit vergrössert.

Diagnose vor der Operation: Ren mobile, vielleicht mit Nierensteinen.

Operation: Freilegung der Niere, Spaltung der fibrösen Kapsel, 5 cm lange Incision der Niere, aber weder Eiter noch Concrementbildung in der Niere zu finden.

Diagnose nach der Operation: Ren mobile, Perinephritis chronica. Excision zweier Stücke zur mikroskopischen Untersuchung. Mikroskopische Diagnose: Glomerulo-Nephritis chronica. Vereinigung der Nierenwunde mit 6 Catgutnähten, Fixirung der Niere an die Weichtheilwunde, Heilung nach 14 Tagen per primam.

Fall 7. Bloch, l. c. Mann, 25 Jahre alt, früher an kurz dauernder Cystitis und Gonorrhoe erkrankt; vor 1 Jahr Perityphlitis. Seit $2^1/_2$ Monaten Schmerzen in der r. Nierengegend; bettlägerig seit 14 Tagen. Bei der Aufnahme Fieber, Nierentumor, Urin mit rothen Blutkörperchen, Leukocyten, Epithelzellen, vereinzelten granulirten und hyalinen Cylindern.

Diagnose vor der Operation: Pyelonephritis suppurativa, vielleicht complicirt mit Steinbildung.

Operation: Freilegung der Niere. Niere verdickt und bläulich. Wiederholte Punction sowie tiefe Nephrotomie mit Einführung eines Fingers in das Nierenbecken zeigt weder Eiter noch Steinbildung. Resection eines Stückes der Corticalsubstanz.

Mikroskopische Diagnose: Nephritis interstitialis und parenchymatöse Degeneration der Epithelien. Im weiteren Verlauf der Erkrankung gangränescirt die ganze Niere. Etwa 4 Monate nach der Operation Vernarbung der Wunde, ohne Fistel; Pat. fühlt sich wohl.

Fall 8. Kümmell: „22. Chirurgencongress 1890, S. 150.“ 50jähriger Mann, elend kachectisch; dauernd spontane Schmerzen sowie lebhafte Druckempfindlichkeit in der r. Nierengegend. Niere leicht vergrössert, ohne deutliche palpable Veränderungen. Urin stark blutig gefärbt, trübe, eiweisshaltig. Untersuchung der Blase negativ.

Diagnose: Bösartige Neubildung der r. Niere.

Operation: Freilegung der Niere durch Lumbalschnitt. An der oberen Spitze der r. Niere eine wallnussgrosse, durch ihr anatomisches Aussehen und durch ihre derbe Beschaffenheit scharf von dem übrigen Organ abgegrenzte Gewebspartie. Entfernung der als maligne Neubildung angesehenen Partie der oberen Nierenkuppe durch keilförmige Excision eines über wallnussgrossgrossen Stückes bis in das gesunde Nierengewebe hinein.

Mikroskopische Diagnose des exstirpirten Nierenstückes ergab statt der vermutheten bösartigen Neubildung eine chronische interstitielle Nephritis. Heilung der Nierenwunde ohne besonderen Zwischenfall. Patient wurde nach 3 Wochen mit fast verheilter Nierenwunde entlassen. 6 Wochen später zweifellose Erscheinungen von Blasen-Carcinom; 10 Wochen nach Entfernung des Blasencarcinoms Tod an diffuser interstitieller Nephritis, Pneumonie und Empyem. Hervorzuheben ist hier, dass der bei der Resection gesetzte Nierendefect fast spurlos vernarbt ist, wie sich bei der Section ergab.

Fall 9. K. G. Lenander und C. Sundberg: „Upsala Läkarefören. Forhandl. Bd. 29. S. 384. Refer. Centralbl. f. Chirurgie, 1895. S. 1183.“ Bei einer 3 Tage vorher Entbundenen 1 para starkes Fieber, Schmerzen und Resistenz in der r. Lenden- und Ileocöcalgegend.

Diagnose: Perityphlitis oder Perinephritis.

Operation: Schnitt über Lig. Poupartii und Darmbeinkamm, nachher bis zur Nierengegend verlängert. Capsula adiposa renis ödematös; die Niere vergrössert, blauroth, an einer Stelle weissgrau, von weicher Consistenz. Excision eines kleinen Stückes der Nierensubstanz.

Durch die mikroskopische Untersuchung des excidirten Nierengewebes konnte die Diagnose einer eitrigen interstitiellen Nephritis festgestellt werden und durch Kulturversuche aus dem Nierengewebe wie aus dem Harn gelang es eine Varietät von Bact. coli commune zu züchten. Beides, Untersuchung und Kultur des excidirten Stückes, legten den Fall klar

als eine „Perinephritis acuta post nephritidem ascendentem gravidae“, bedingt durch Bact. coli commune. Pat. wurde nach 10 Wochen geheilt entlassen.

Die mitgetheilten Erfahrungen der verschiedenen Autoren demonstriren in eklatanter Weise die Wichtigkeit der diagnostischen Parenchymresection in allen den Fällen, in denen die klinische Diagnose zweifelhaft war. Die Freilegung der Niere, die äussere Besichtigung derselben, sowie Palpation, Punction, selbst tiefe Incisionen ins Nierenparenchym und directe Besichtigung der Schnittflächen führten in den mitgetheilten Fällen zu keiner sicheren Diagnose; erst durch die Nierenresection und die angeschlossene mikroskopische und bacterielle Untersuchung des ausgeschnittenen Stückes von Nierengewebe wurde eine richtige Diagnose möglich. Auf Grund des mikroskopischen Befundes der resecirten Stücke gelang es, den Nachweis zu liefern, dass es sich in fast allen Fällen statt der angenommenen Erkrankung (s. die einzelnen Fälle) nur um Veränderungen entzündlicher Natur, um parenchymatöse oder interstitielle Nephritis oder um normale Nieren handelte und dass weitere operative Eingriffe zu unterlassen waren. Diese durch die mikroskopische Untersuchung gewonnene Kenntniss ist besonders in den Fällen von Wichtigkeit (s. Fall 1 und 8), in denen ein Verdacht auf bösartige Neubildung besteht und bei denen man ohne das Ergebniss der diagnostischen Nierenresection in die Lage käme, die Niere zu exstirpiren. Bloch behauptet daher gewiss mit Recht, dass die Resection des Nierengewebes zu diagnostischen Zwecken im Sinne einer conservativen Nierenchirurgie nothwendig ist. — Auch nach anderer Richtung hin sind die mitgetheilten Resectionsfälle sehr bemerkenswerth, insofern sie den Nachweis liefern, dass Resectionswunden selbst in diffus entzündlich erkrankten Nieren heilen. In Fall 8, interstitielle Nephritis, ergiebt die Section, dass der durch Resection gemachte, über wallnussgrosse Nierendefect 10 Wochen nach der Operation fast spurlos vernarbt ist. — In Fall 1 und 9 kommt Heilung der Resectionswunden auch bei nachgewiesener infectiöser „bacteritischer“ Nephritis zu Stande; in Fall 1 wird dabei die Heilung per primam direct hervorgehoben.

Gegen den Uebereifer auf dem Gebiete der totalen Nierenexstirpation ist, wie bereits oben bemerkt, in den letzten Jahren mehrfach von chirurgischer Seite Stellung genommen und die Nothwendigkeit eines mehr conservativen Standpunktes in der Nierenchirurgie betont worden. Die Gründe zur Einschränkung der totalen Nierenexstirpation sind wiederholt in dieser Mittheilung hervorgehoben. Die Erhaltung kleinerer oder grösserer Stücke functionsfähiger Nierensubstanz kann unter Umständen für den Kranken von lebenswichtiger Bedeutung werden.

Unter den conservativen Methoden, als Ersatz für die totale Nephrectomie, verdient die Nierenresection eine weitere Beachtung. Die grundlegenden Thierversuche haben den Beweis für die Zulässigkeit der Nierenresection, für die

schnelle Heilung und Vernarbung grosser, durch die Resection gesetzter Nierendefecte, sowie für die ausgesprochene Hypertrophie des zurückgelassenen Nierenstückes geliefert.

Die vorstehend mitgetheilten klinischen Beobachtungen liefern den ferneren Beweis, dass die conservative Nierenresection auch für den Menschen in gewissen Fällen ein empfehlenswerthes Verfahren ist.

In Bezug auf die Indicationen für die partielle Nephrectomie ist im Wesentlichen Uebereinstimmung vorhanden. Das Verfahren kommt selbstverständlich allgemein nur für die Fälle in Frage, bei denen es sich um circumscripte Krankheitsprocesse handelt, wo also ein grösserer oder geringerer Theil der Niere noch normal ist. — Was die speciellen Indicationen anbetrifft, so wird die Berechtigung der Nierenresection von verschiedenen Autoren anerkannt in nicht zu weit vorgeschrittenen Fällen von gutartigen Neubildungen, von cystischen Tumoren (einfachen Nierencysten und Echinokokken), von circumscripten Eiterungsprocessen in der Niere (in Folge von Steinbildung oder aus anderen Ursachen), von schweren Zerquetschungen, ferner bei Nierenfisteln und bei suspecten Nieren zu diagnostischen Zwecken. Für den Erfolg der Nierenresection in allen diesen Fällen geben die mitgetheilten Krankengeschichten Belege.

Bei malignen sowie bei zweifelhaft bösartigen Tumoren halten wir die partielle Nephrectomie als Ersatz für die totale Entfernung des Organs für ausgeschlossen. — Bei umschriebener Nierentuberculose erscheint die Resection der erkrankten Theile an Stelle des bei der Nierentuberculose gewöhnlich geübten Verfahrens der Totalexstirpation nach einigen Erfahrungen zulässig, doch sind gerade hier ausgedehntere Erfahrungen erforderlich.

Die Nierenresection ist noch ein jugendliches conservatives Operationsverfahren und die Zahl der bisher ausgeführten partiellen Nierenexstirpationen noch eine beschränkte. Mit den Fortschritten in der Erkennung der Anfangsstadien der hier in Frage kommenden Affectionen, zu einer Zeit, in der die Erkrankung erst auf einen kleineren Theil der Niere beschränkt ist, wird die Zahl der für die partielle Nierenexstirpation geeigneten Fälle zunehmen. Vielleicht bringt uns hier die weitere Verbesserung der Palpationsmethoden, die häufigere Anwendung frühzeitiger probatorischer Freilegung der Niere, der Ureterenkatheterismus in Verbindung mit den Richter'schen Blutbestimmungen weiter.

Rouville, l. c. S. 52, hält aber die partielle Nephrectomie auf Grund der bisherigen Ergebnisse bereits „comme une excellente intervention".

Tuffier erklärt in seiner Arbeit über Abtragung von Nierencysten, l. c. S. 9, gegenüber den bisher geübten operativen Eingriffen bei den cystischen Tumoren der Niere, die Methode der partiellen Nephrectomie für das „idéal cherché" bei der Behandlung der Nierencysten und diese Methode anwendbar auf den grössten Theil der gutartigen Nierentumoren.

Wagner, der von der Nierenresection bei der Nierentuberculose allerdings abrathet, ist im übrigen der Meinung, „die Nierenresection steht erst im Beginn

ihrer Leistungsfähigkeit; mit zunehmenden Erfahrungen wird sie hoffentlich eine ausgedehntere Anwendung finden als bisher". — Centralbl. f. d. Krankheiten der Harn- und Sexualorgane, 1897, S. 67.

In demselben Sinne spricht sich auch Morris aus. — The Hunterians Lectures on the Surgery of the Kidney. British med. Journal, March 26, 1898, S. 813.

Die bisherigen klinischen Resultate berechtigen zu dieser Auffassung besonders im Hinblick auf die mitgetheilten experimentellen Grundlagen.

Erklärung der Abbildungen.

Versuch 1 (Kaninchen). 2 Tage nach der Resection. Fig. 1—4.

Tafel I. Fig. 1. Nierenrinde in unmittelbarer Nachbarschaft des die Wundspalte ausfüllenden Blutgerinnsels (s. r. Rand der Fig.). Vergr. 180/1. Nekrose der Harnkanälchen. Verbreiterung der Interstitien. Rundzellenanhäufung und Kerntrümmer in und vorwiegend zwischen den nekrotischen Harnkanälchen. Intra- und intertubuläre Blutung.

Fig. 2. In weiterer Entfernung von der Wundspalte als Fig. 1 und

Fig. 3. Querschnitt aus der erkrankten keilförmigen Partie der Marksubstanz, zeigen dieselbe Nekrose der Harnkanälchen, sowie intertubuläre Zellanhäufung neben Kerndetritus u. stellenweise Blutung wie Fig. 1. Vergr. 180/1.

Fig. 4. Normale Rinde mit einigen eingeschwemmten Cylindern und Blutkörperchen im Lumen einzelner Harnkanälchen. Vergr. wie vorher.

Versuch 3 (Kaninchen). 3 Tage nach der Resection einer hypertrophischen Niere. Fig. 5—8.

Tafel II. Fig. 5. Schnitt durch den nekrotischen Herd in unmittelbarer Nähe der Wunde. Vergr. 180/1. Blutung in die Wundspalte (s. l. oberer Quadrant der Fig.). Nekrotische Harnkanälchen. Massenhafte Rundzelleninfiltration neben zerfallenen Kernen in den stark verbreiterten intertubulären Räumen.

Fig. 6. Schnitt durch den Infarct, weiter entfernt von der Wunde. Vergr., Nekrose der Harnkanälchen, Verbreiterung der Interstitien, sehr starke intertubuläre Rundzellenanhäufung wie in Fig. 5. Verödeter Glomerulus mit spärlichen tingiblen Kernresten. Circumcapsuläre Zellanhäufung.

Fig. 7. Schnitt durch normales Rindenparenchym. Vergr. 180/1.

Fig. 8. Peripherischer Theil der Läsionszone. Rinde. Vergr. 1000/1. Karyokinesen einzelner Epithelzellen.

Versuch 5 (Hund). 3 Tage nach der Resection. Fig. 9—14.

Tafel III. Fig. 9. Uebersichtsbild. Vergr. 15/1. Keilförmiger Niereninfarct mit der die Wundspalte verklebenden Gerinnungsmasse. Blasse Glomeruli (vergl. Fig. 13 u. 14) im Infarctgebiet. Rechts und besonders links anschliessend normales Nierengewebe.

Fig. 10. Aus demselben Präparat wie Fig. 9. Die verklebende Gerinnungsmasse — bestehend aus fädigem Fibrin, massenhaften rothen und farblosen Blutkörperchen — sowie das anstossende nekrotische Nierengewebe. Vergr. 65/1. Cylindrische Ausfüllungsmassen der Harnkanälchen, Verlust des Epithels. In den intertubulären Räumen sowie stellenweise intracanaliculär reichliche Rundzellen, spärliche Zelltrümmer. Glomeruli nekrotisch.

Fig. 11. Aus demselben Präparat wie Fig. 10. Uebergangsstelle vom nekrotischen l., zum normalen Nierengewebe r. Die Veränderungen im nekrotischen Gebiet dieselben, wie in Fig. 10, ebenso die Vergrösserung.

Fig. 12. Aus demselben Präparat wie Fig. 10. Nekrotische Stelle bei stärkerer Vergrösserung. 250/1. Nekrotische Harnkanälchen mit vollkommenem Epithelverlust; homogene und feinkörnige Ausfüllungsmassen der Harnkanälchen. Conturen einzelner abgestossener nekrotischer Epithelien innerhalb der Harnkanälchen noch sichtbar. Ungleichmässige Verbreiterung der intertubulären Räume; in letzteren Rundzellen neben zerfallenen Kernen.

Tafel IV. Fig. 13 u. 14. Aus dem nekrotischen Gebiet von Fig. 9. Vergr. 250/1. Glomeruli mit Rundzellen, Zell- u. Kerndetritus. Feinkörniges Exsudat im Kapselraum (Fig. 14). Circumcapsuläre Infiltration in die verbreiterten, mit Rundzellen und Zelltrümmern infiltrirten intertubulären Räume übergehend. Nekrose der Harnkanälchen.

Versuch 8 (Kaninchen). 8 Tage nach der Resection. Fig. 15—19 und Fig. 83. (Erklärung von Fig. 83 unter Tafel XX.)

Fig. 15. Schnitt durch die Narbe. Vergr. 20/1. Die Narbe mit eingesprengten Resten von Nierengewebe; einzelne verödete Glomeruli mit verdickter Kapsel und collabirte Harnkanälchen.

Fig. 16. Stück aus dem Rindentheil der Narbe von Fig. 15. Vergr. 130/1. Junges zellen- und gefässreiches Bindegewebe der Narbe; im peripherischen Theil der Narbe (rechts oben) noch reichliche rothe Blutkörperchen von Rund- und Spindelzellen durchsetzt. Eingesprengte Reste von Nierengewebe. Glomeruli mit Kerndetritus, verödeten Gefässschlingen und verdickter Kapsel. Collabirte Harnkanälchen.

Tafel V. Fig. 17. Narbe (rechts im Bilde) und Nierengewebe, unmittelbar an die Narbe anschliessend (vergl. Uebersichtsbild Fig. 15). Vergr. 75/1. Zahlreiche, prall gefüllte, lumenlose gerade Harnkanälchen der Rinde; dazwischen spärlicher lumenhaltige, normale und erweiterte Harnkanälchen.

Fig. 18. Unmittelbar an die Narbe (r. Rand) angrenzendes Nierengewebe. Stärker vergrösserte Stelle aus Fig. 17. Vergr. 130/1. Dichte, ungeordnete, zellige Ausfüllung zahlreicher gerader Harnkanälchen der Rinde; sehr vereinzelte gut erhaltene Harnkanälchen mit relativ weitem Lumen und regelmässig angeordneten Epithelien.

Fig. 19. Normale gerade Rindenkanälchen, nach aussen anschliessend an das in Fig. 17 u. 18 beschriebene veränderte Gebiet. Vergr. 130/1.

Versuch 9 (Kaninchen). 14 Tage nach der Resection. Fig. 20—31 und Fig. 84. (Erklärung von Fig. 84 unter Tafel XX.)

A: Fig. 20—26. Von einem Präparat aus dem Resectionsgebiet, entsprechend der Höhe des convexen Nierenrandes; die Aufnahmen stammen von demselben Präparat her; Fig. 84 aus einem anderen Präparat derselben Gegend.

Fig. 20. Resectionsgebiet. Uebersichtsbild. Vergr. 50/1. Verdickte Kapsel. Keilförmige Narbe an der Wundstelle (l. im Bilde). Angrenzendes Infarctgebiet in „Organisation" begriffen mit noch zahlreichen nekrotischen Harnkanälchen (den dunklen cylindrischen und unregelmässigen Gebilden entsprechend), mit erweiterten Harnkanälchen (helle Lücken), sowie zwischen beiden und namentlich ausserhalb der nekrotischen Zone, in dem centraleren Theil der Rinde, mit sehr zahlreichen soliden Zellsträngen (den helleren Gewebszügen entsprechend). Interstitielle Bindegewebsneubildung besonders im nekrotischen Gebiet, geringer in der Nachbarschaft desselben.

Tafel VI. Fig. 21—23. Aufnahmen von der peripherischen Wundnarbe und dem an die Narbe unmittelbar anstossenden Gewebe bei stärkerer Vergrösserung (vergl. Uebersichtsbild Fig. 20).

Fig. 21. Peripherischer Rindentheil der Wundnarbe und angrenzendes Infarctgebiet. Vergr. 130/1. Feinfaseriges Bindegewebe der keilförmigen Narbe. Rechts von der Narbe nekrotische, erweiterte, vereinzelte normale sowie (im Bilde unten am Rande) einzelne in beginnender Wucherung begriffene Harnkanälchen.

Fig. 22. Centraler, d. h. mehr nach der Marksubstanz zu gelegener Rindentheil der Wundnarbe und benachbartes Gewebe. Vergr. 130/1. Narbe bereits sehr schmal (ungefähr der Mitte der Aufnahme entsprechend); zu beiden Seiten der Narbe mit wuchernden Zellen und Kernen prall gefüllte Harnkanälchen. Einige geschrumpfte und verödete Glomeruli, sowie einzelne stark erweiterte Harnkanälchen.

Fig. 23. Vollgestopfte Harnkanälchen aus Fig. 22 bei stärkerer Vergrösserung; 350/1. Am r. Rande der Aufnahme das Narbengewebe eben sichtbar.

Fig. 24. Infarctgebiet, subcapsulärer Rindentheil, weiter entfernt, d. h. weiter nach rechts von der Wundnarbe (s. Uebersichtsbild Fig. 20). Vergr. 130/1. Verdickte Kapsel. Reichliche Bindegewebszüge im Infarct; dazwischen fast ausschliesslich nekrotische und mehrere cystisch erweiterte Harnkanälchen mit atrophischen Epithelien.

Tafel VII. Fig. 25 u. 26. Aufnahmen von der Grenze zwischen gesundem und erkranktem Nierengewebe, ausserhalb der Nekrosenzone (vergl. Uebersichtsbild Fig. 20).

Fig. 25. Rechts normale Harnkanälchen mit offenem Lumen und regelmässigem Epithelbesatz, links Harnkanälchen meist ohne Lumen mit regellos wuchernden plasmaarmen Zellen und vorwiegend Kernen ausgestopft. Vergr. 130/1.

Fig. 26. Normale, rechts, und in Epithelwucherung befindliche Harnkanälchen, links, aus Fig. 25, bei stärkerer Vergrösserung; 350/1.

B.: Fig. 27—29. Andere Gegend des Resectionsgebietes; seitlicher, mehr nach dem Hilus zu gelegener Theil desselben.

Fig. 27. Uebersichtsbild. Vergr. 50/1. Im peripherischen Rindentheil, im Bilde links oben, die Bindegewebszüge der Wundnarbe. Angrenzendes Infarctgebiet, rechts oben, mit reichlicher Bindegewebsneubildung; dazwischen necrotische Harnkanälchen. Ausserhalb der necrotischen Zone, mehr centralwärts, erhebliche Verstärkung des interstitiellen Gewebes, einzelne erweiterte, vorwiegend aber mit Zellen verstopfte Harnkanälchen, vielfach ohne Lumen. Verkümmerte Glomeruli im Infarctgebiet. Rechts unten normales Nierengewebe.

Fig. 28. Starke Vermehrung des interstitiellen Gewebes. Zahlreiche mit neugebildeten, aber bereits atrophischen Zellen und Zellkernen vollgestopfte Harnkanälchen;

am oberen Rande vereinzelte nekrotische Harnkanälchen und atrophische Glomeruli. R. im Bilde normales Parenchym mit lumenhaltigen Harnkanälchen. Vergr. 130/1.

Tafel VIII. Fig. 29. Mit atrophischen Epithelien angefüllte Harnkanälchen von Fig. 28 bei stärkerer Vergrösserung (vergl. Fig. 23 u. 26). Verstärkung des intertubulären Bindegewebes. Vergr. 350/1.

Fig. 30. Harnkanälchen ausserhalb des Resectionsgebietes mit normalen Epithelien, zum Vergleich mit den Aufnahmen 29, 23 u. 26. Vergr. 350/1.

Fig. 31. Catgutfaden in der Kapsel. Starke Wucherung des capsulären Bindgewebes um den Catgutfaden. Vergr. 130/1.

Versuch 10 (Hund). 14 Tage nach der Resection. Fig. 32—36.

Fig. 32. Uebersichtsbild. Vergr. 15/1. Verdickte Kapsel. Keilförmig eingezogene Narbe an der Stelle des Wunddefectes. Im subcapsulären Rindentheil (r. neben der Narbe) Infarctgebiet in „Organisation" begriffen, mit helleren Bindegewebszügen und dunklen nekrotischen Harnkanälchen. (Details dieses Gebietes s. Fig. 36). Zu beiden Seiten der Narbe normales Nierenparenchym.

Tafel IX. Fig. 33. Mittlerer Theil der absteigenden Narbe und nächste Umgebung derselben aus Fig. 32. Vergr. 120/1. Feinfaseriges Bindegewebe der Narbe. Nierengewebe in unmittelbarem Anschluss an die Narbe (r. im Bilde) mit sehr mässiger interstitieller Bindegewebsneubildung und mit vollgestopften Harnkanälchen. Weiter nach r. im Bilde normale und etwas erweiterte Harnkanälchen.

Fig. 34. Eine Stelle aus Fig. 33 bei stärkerer Vergrösserung, 250/1. L. im Bilde, am Rande, ein Stück von der Narbe sichtbar; im Anschluss an letztere mit Zellen vollgestopfte Harnkanälchen; sehr mässig verstärktes Gerüst. R. im Bilde einzelne normale und erweiterte Harnkanälchen mit wandständigem Epithelbesatz.

Fig. 35. Verschiedene Harnkanälchen angefüllt mit in Atrophie begriffenen Zellen und Kernen aus Fig. 33, bei noch stärkerer Vergrösserung als in Fig. 34. Vereinzelte Harnkanälchen, r. im Bilde, mit offenem Lumen und normalen Epithelien. Vergr. 350/1.

Fig. 36. Infarctgebiet im subcapsulären Rindentheil in Organisation begriffen, und angrenzendes Nierengewebe, aus Fig. 32. Vergr. 120/1. Reichliche Bindegewebsneubildung; dazwischen, den körnigen, cylindrischen Gebilden entsprechend, nekrotische Harnkanälchen. Mehr centralwärts, ausserhalb der Nekrosenzone, starke interstitielle Bindegewebswucherung, Harnkanälchen mit atrophischen Epithelien, geschrumpfte und verödete Glomeruli.

Versuch 11 (Kaninchen). 18 Tage nach der Resection. Fig. 37—39 und Fig. 85, 86. (Erklärung von Fig. 85 und 86 unter Tafel XX.)

Tafel X. Fig. 37. Uebersichtsbild. Vergr. 15/1. Verdickte Kapsel. Schmale, in der Rinde sich verbreitende Narbe, von der Kapsel in die Niere sich einsenkend, ungefähr in der Mitte der Aufnahme sichtbar. Zu beiden Seiten der Narbe, rechts viel ausgedehnter, als links, erkranktes Parenchym. R. von der Narbe interstitiell und besonders intracanaliculär stark verändertes Nierengewebe (Details s. Fig. 38); l. von der Narbe reichliche helle Lücken, stark erweiterten Harnkanälchen entsprechend; dann folgt weiter nach links normales Parenchym.

Fig. 38. Narbe (peripherischer Rindentheil) und rechts angrenzendes Nierengewebe aus Fig. 37. Vergr. 130/1. Keilförmige, feinfaserige, zellenreiche Narbe am linken Rande der Aufnahme hervortretend; im Anschluss an die Narbe nach rechts geringe Vermehrung des interstitiellen Gewebes; zahlreiche schmale mit Zellen und Kernen vollgestopfte Harnkanälchen in Quer-, Schräg- und Längsschnittbildern. Verschiedene atrophische Glomeruli.

Fig. 39. Grenzgebiet zwischen erkranktem (l.) und gesundem Nierengewebe (r.). Vergr. 130/1. Links zahlreiche, schmale, ausgestopfte Harnkanälchen meist ohne Lumen; rechts lumenhaltige normale Harnkanälchen mit wandständigem Epithelbesatz.

Versuch 12 (Kaninchen). 20 Tage nach der Resection. Fig. 40—44.

Fig. 40. Aus dem Narbengebiet der Rinde an der Resectionsstelle. Vergr. 130/1. Erhebliche Vermehrung des intertubulären Gewebes. Spärliche Reste von atrophischen Harnkanälchen. Kernarme Glomeruli mit verdickter Kapsel. Blutgefässe mit verdickter Wand.

Tafel XI. Fig. 41. Stelle aus dem peripherischen Theil des Narbengebietes der Rinde. Vergr. 130/1. Hyperplastisches Bindegewebe. Schwund des Nierenparenchyms bis auf einzelne schmale Zellstränge. Einzelne Blutgefässe mit verdickter Adventitia. R. am Rande und unten im Bilde einige erheblich dilatirte Harnkanälchen.

Fig. 42. Die schmalen vollgestopften Harnkanälchen aus Fig. 41 bei stärkerer Vergrösserung; dazwischen vereinzelte dilatirte Harnkanälchen mit verdickten Interstitien, Körnchen und Epithelresten im Lumen. Vergr. 350/1.

Fig. 43. An das Indurationsgebiet (s. Fig. 41 u. 42) angrenzendes Nierengewebe. Vergr. 130/1. Zahlreiche erweiterte, zum Theil confluirende Harnkänälchen mit oder ohne Epithelbesatz; dazwischen vereinzelte schmale Harnkanälchen. Am l. Rande des Bildes Nierengewebe mit grösstentheils normalen Harnkanälchen sich anschliessend.

Fig. 44. Zum Vergleich normales Rindenparenchym aus einer Stelle dieser Niere, entfernt vom Resectionsbereich. Vergr. 130/1.

Versuch 13 (ausgewachsener Hund). Rechte Niere exstirpirt am 9. 12. 92; linke Niere fast genau $^1/_3$ resecirt. Sectionsbefund der linken Niere beinahe 2 Jahre nach der Resection. Fig. 45—52 und Fig. 69, 70. (Erklärung von Fig. 69, 70 unter Tafel XVIII.)

Tafel XII. Fig. 45. Uebersichtsbild. Vergr. 10/1. Keilförmige Narbe an der Resectionsstelle der linken Niere, muldenförmige Einziehung der Rindenoberfläche. Ausserhalb des Narbengebietes Glomeruli gross, Harnkanälchen weit.

Fig. 46. Peripherischer keilförmiger Rindentheil der Narbe aus Fig. 45. Vergr. 60/1. Dichte fibrilläre Bindegewebszüge; scharfe Grenze zwischen Narbe und Nierenparenchym.

Fig. 47. Aus einer mehr centralen Stelle des Rindentheils der Narbe von Fig. 45. Vergr. 130/1. Im Narbengewebe einzelne rudimentäre Harnkanälchen, spärliche atrophische Glomeruli, vereinzelte abgetrennte kleinere atrophische Zellhäufchen.

Fig. 48. Narbe und angrenzendes Nierenparenchym. Vergr. 130/1. Narbe mit sehr vereinzelten ganz atrophischen Resten von Harnkanälchen ohne Glomeruli. Ueberall scharfe Grenze zwischen Narbe und angrenzendem Nierengewebe.

Tafel XIII. Fig. 49 u. 50. Aus der Rindensubstanz der resecirten linken Niere, fast 2 Jahre nach der Resection. Starke Vergrösserung der Glomeruli und ihrer Kapseln, erhebliche Verbreiterung der Harnkanälchen, in vielen Harnkanälchen sichtbare Vergrösserung der Epithelien.. Fig. 49, Vergr. 130/1; Fig. 50, Vergr. 350/1.

Fig. 51 u. 52. Identische Stellen, wie in Fig. 49 u. 50, aus der vor zwei Jahren exstirpirten r. Niere. Glomeruli kleiner, Harnkanälchen schmäler, Epithelien kleiner, als in der resecirten l. Niere. Dieselbe Vergrösserung wie sub 49 u. 50.

Versuch 14 (ausgewachsene Hündin). Rechte Niere exstirpirt am 27. 1. 93; linke Niere zweimal, bis zur Hälfte, resecirt. Sectionsbefund der linken Niere fast $3^3/_4$ Jahre nach der ersten Resection. Fig. 53—58 und Fig. 71, 72. (Erklärung von Fig. 71, 72 unter Tafel XVIII.)

Tafel XIV. Fig. 53 u. 54. Aus der Rindensubstanz der zweimal resecirten l. Niere, etwa $3^3/_4$ Jahre nach der ersten Resection. Starke Vergrösserung der Glomeruli und ihrer Kapseln, erhebliche Verbreiterung der Harnkanälchen, sichtbare Vergrösserung vieler Epithelien. Fig. 53, Vergr. 130/1; Fig. 54, Vergr. 350/1.

Fig. 55 u. 56. Identische Stellen und bei derselben Vergrösserung, wie in Fig. 53 u. 54, aus der vor etwa $3^3/_4$ Jahren exstirpirten rechten Niere. Glomeruli, Querschnittsbreite der Harnkanälchen, Epithelien erheblich kleiner, als in der resecirten l. Niere.

Tafel XV. Fig. 57. Sehr zahlreiche gerade Harnkanälchen der Rinde in Verfettung aus der exstirpirten r. Niere. Vergr. 10/1. Frisches Präparat mit verdünnter Kalilauge behandelt.

Fig. 58. Verfettung des Epithelprotoplasma in zahlreichen Kanälchen der Markstrahlen aus der resecirten l. hypertrophischen Niere. Vergr. 80/1. Gefriermikrotom. Osmiumsäure.

Versuch 15 (junger Hund). Rechte Niere exstirpirt am 23. 7. 92; linke Niere zweimal, annähernd zur Hälfte, resecirt. Sectionsbefund der linken Niere über $4^1/_4$ Jahr nach der ersten Resection. Fig. 59—62 und Fig. 73, 74. (Erklärung von Fig. 73, 74 unter Tafel XVIII.)

Fig. 59 u. 60. Aus der Rindensubstanz der zweimal resecirten l. Niere, über $4^1/_4$ Jahr nach der ersten Resection. Beträchtliche Vergrösserung der Glomeruli und ihrer Kapseln, erhebliche Verbreiterung der Harnkanälchen, sichtbare Vergrösserung vieler Tubularepithelien. Fig. 59, Vergr. 130/1; Fig. 60, Vergr. 350/1.

Tafel XVI. Fig. 61 u. 62. Identische Stellen, wie in Fig. 59 u. 60, aus der vor $4^1/_4$ Jahr exstirpirten r. Niere. Glomeruli, Kapseln, Querschnittsbreite der Harnkanälchen und viele Tubularepithelien beträchtlich kleiner als in der resecirten l. Niere. Dieselbe Vergr. wie sub 59 u. 60.

Versuch 16 (junger Hund). Rechte Niere exstirpirt am 27. 7. 92; linke Niere einmal, mehr als $^1/_4$, resecirt. Sectionsbefund der linken Niere 14 Wochen nach der Resection. Fig. 63, 64 und Fig. 75, 76. (Erklärung von Fig. 75, 76 unter Tafel XVIII).

Fig. 63. Aus der Rindensubstanz der resecirten l. Niere, 14 Wochen nach der Resection. Vergrösserung der Glomeruli, Erweiterung ihrer Kapseln, Verbreiterung von Harnkanälchen. Vergr. 130/1.

Fig. 64. Identische Rindenstelle, wie in Fig. 63, aus der vor 11 Wochen exstirpirten r. Niere. Glomeruli, Kapseln, Harnkanälchen kleiner, als in der resecirten l. Niere. Dieselbe Vergr. wie sub 63.

Versuch 17 (ausgewachsener Hund). Rechte Niere nicht operirt; linke Niere einmal, etwa $^1/_4$, resecirt. Sectionsbefund der linken Niere fast 1 Jahr 7 Monat nach der Resection. Fig. 65—68 u. Fig. 77, 78. (Erklärung von Fig. 77, 78 unter Tafel XVIII.)

Tafel XVII. Fig. 65 u. 66. Aus der Rinde der resecirten linken Niere, beinahe 1 Jahr 7 Monate nach der Resection. Keine bemerkenswerthe Grössendifferenz der Glomeruli, Kapseln, Harnkanälchen oder Tubularepithelien gegenüber den beiden folgenden Aufnahmen. Fig. 65 Vergr. 130/1; Fig. 66 Vergr. 350/1.

Fig. 67 u. 68. Identische Stellen, wie in Fig. 65 u. 66, aus der nicht operirten rechten Niere. Vergr. wie sub 65 u. 66.

Tafel XVIII. Fig. 69—78. Die Nieren der 5 Hunde, Vers. 13—17, in natürlicher Grösse, und zwar:

links: Fig. 69, 71, 73, 75 die total exstirpirten r. Nieren; Fig. 77 die im Körper gebliebene, nicht operirte r. Niere.

rechts: Fig. 70, 72, 74, 76 die entsprechend zugehörigen vergrösserten, ein- u. zweimal resecirten l. Nieren; Fig. 78 die kleinere resecirte l. Niere.

Nähere Angaben über Zeit und Art der Resection s. bei den einzelnen Versuchsprotokollen. 13—17.

Versuch 2 (Kaninchen). 3 Tage nach der Resection. Fig. 79—82.

Tafel XIX. Fig 79. Schnitt durch den unregelmässig begrenzten Niereninfarct. Vergr. 60/1. a. Das die Wundränder verklebende Blutcoagulum mit fädigem Fibrin, rothen und farblosen Blutkörperchen. b. c. d. Ausgedehnte Nekrose der Harnkanälchen in der Umgebung der Wunde; ungleichmässige intertubuläre Zellanhäufung; spärlicher Kerntrümmer im verbreiterten Gerüst. Glomeruli wenig verändert.

Fig. 80. Grenzgebiet zwischen gesundem und erkranktem Nierengewebe. Vergr. 180/1. Epithelcylinder, umgeben von collabirtem Gerüst; einzelne Kernreste zwischen den Epithelien; r. normale Harnkanälchen.

Fig. 81. Epithelcylinder im Lumen eines normalen Harncanälchens. Vergr. 180/1.

Fig. 82. Mitosen in Harnkanälchen aus der Peripherie des Laesionsgebietes; rothe Blutkörperchen, hineingespülte Epithelien in einzelnen Harnkanälchen. Vergr. 1000/1.

Tafel XX. Fig. 83. Nierengewebe unmittelbar an der Grenze der Narbe, die, im Bilde nicht mehr sichtbar, am rechten Rande der Zeichnung anstossen würde. Vergr. 220/1. In solide Schläuche verwandelte gerade Harnkanälchen der Rinde, dazwischen vereinzelte normale und erweiterte Harnkanälchen. Das Praeparat gehört zu Vers. 8, 8 Tage nach der Resection. Vergl. die hierher gehörigen Aufnahmen Tafel V, Fig. 17 u. 18.

Fig. 84. Grenzgebiet zwischen gesundem und erkranktem Nierengewebe. Vergr. 330/1. Links normale Harnkanälchen, rechts mit Zellen und Kernen vollgestopfte Harnkanälchen in vermehrtem Gerüst. Das Praeparat gehört zu Versuch 9, 14 Tage nach der Resection. Vergl. die hierhergehörigen Aufnahmen Tafel VII, Fig. 25 u. 26.

Fig. 85. Narbe und angrenzendes Nierengewebe.

Fig. 86. Grenzgebiet zwischen erkranktem, links, und gesundem Parenchym, rechts. Vergr. 100/1. In beiden Praeparaten zahlreiche kürzere und längere solide Zellen- und Kernstränge in etwas stärker entwickelter Intertubularsubstanz. Grosser Unterschied zwischen den gewucherten und den normalen Harnkanälchen in Fig. 86. Beide Praeparate gehören zu Vers. 11, 18 Tage nach der Resection. Vergl. die hierhergehörigen Aufnahmen Tafel X, Fig. 38 u. 39.

Gedruckt bei L. Schumacher in Berlin.

1.

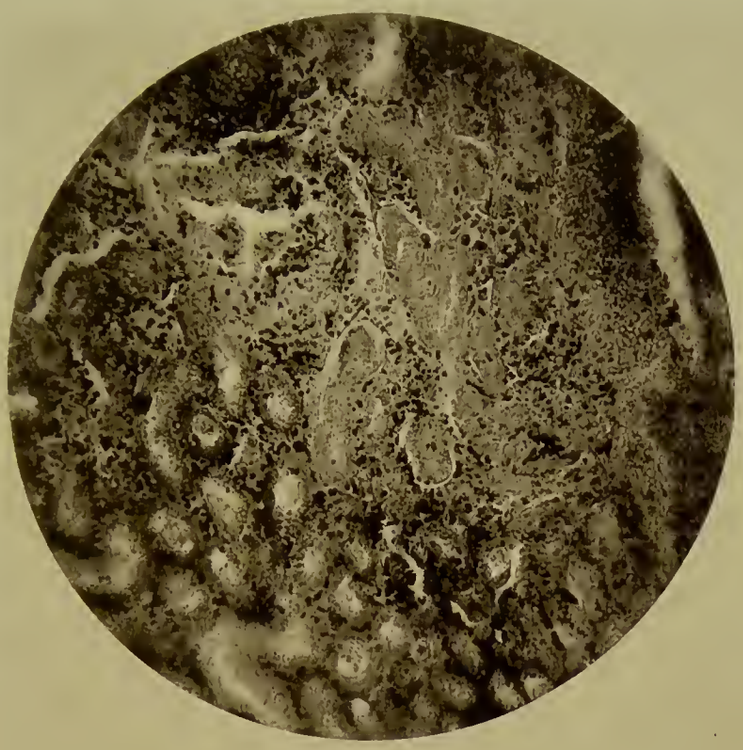

2.

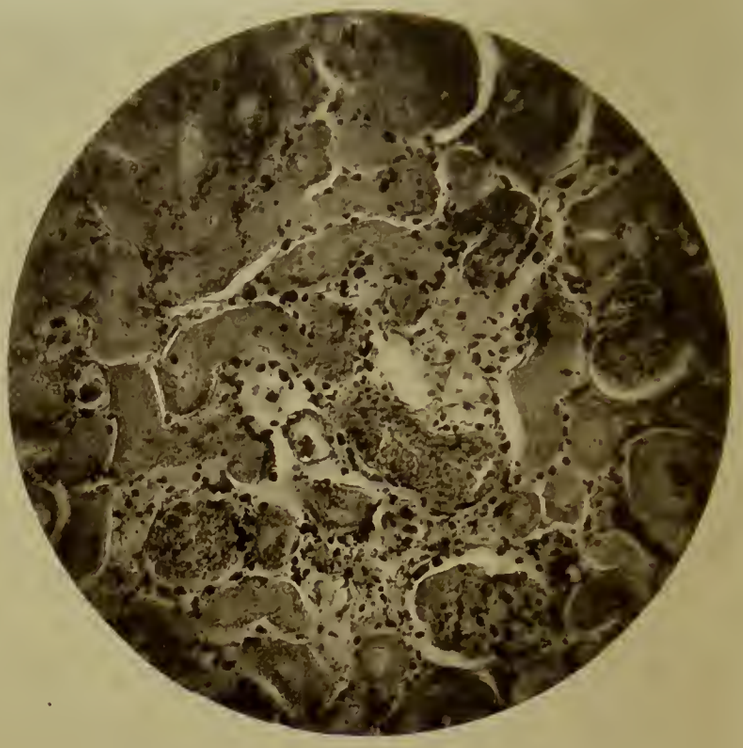

3.

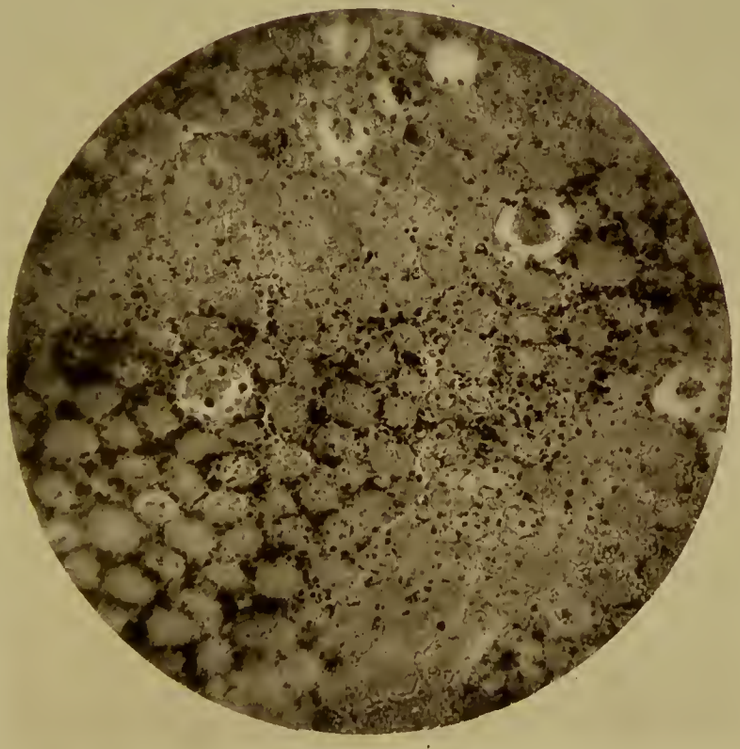

4.

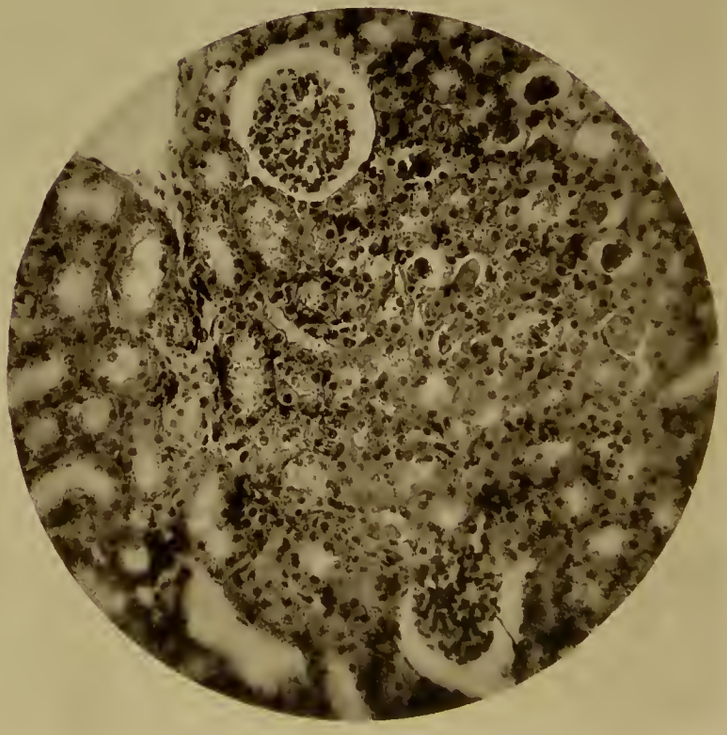

A. Hirschwald's Verlag, Berlin.

Reprod. v. J. B. Obernetter, München.

5.

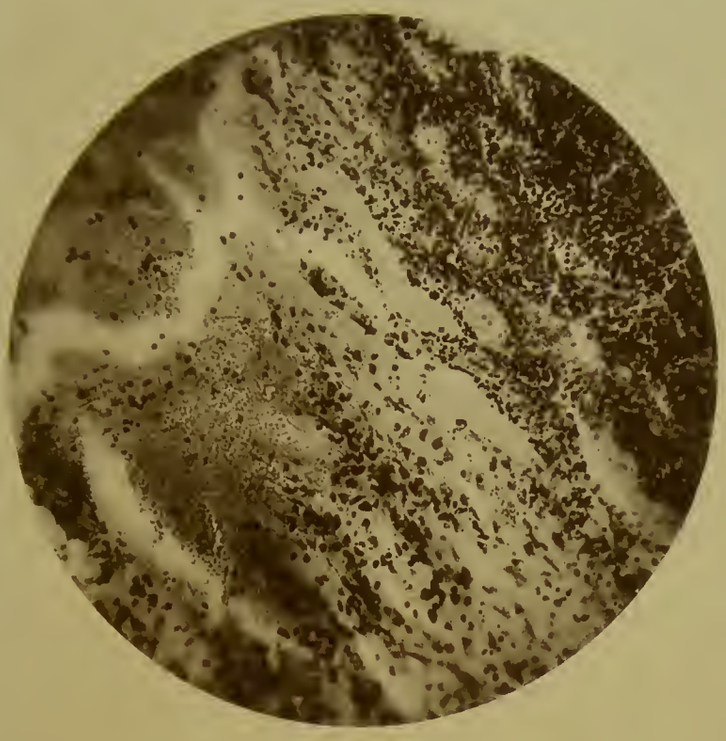

6.

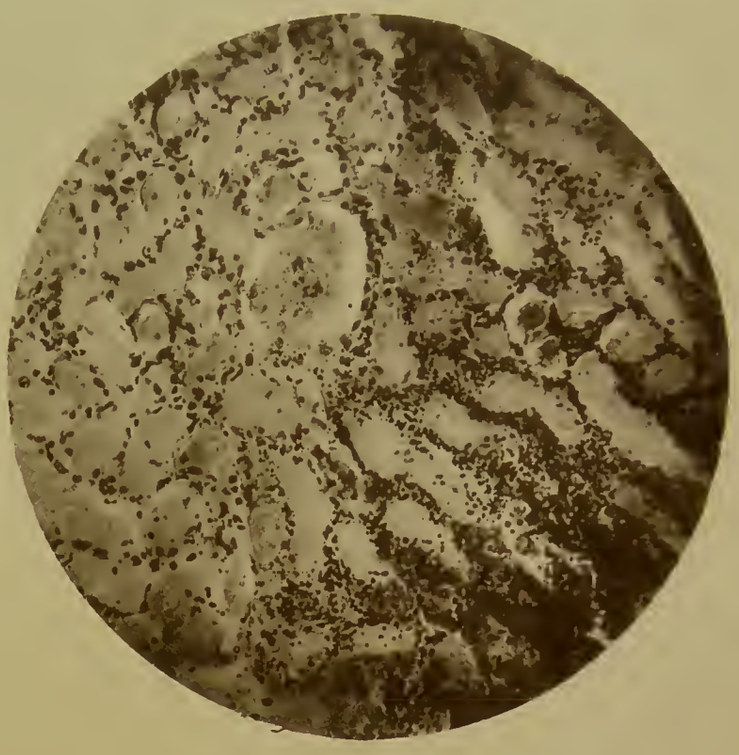

7.

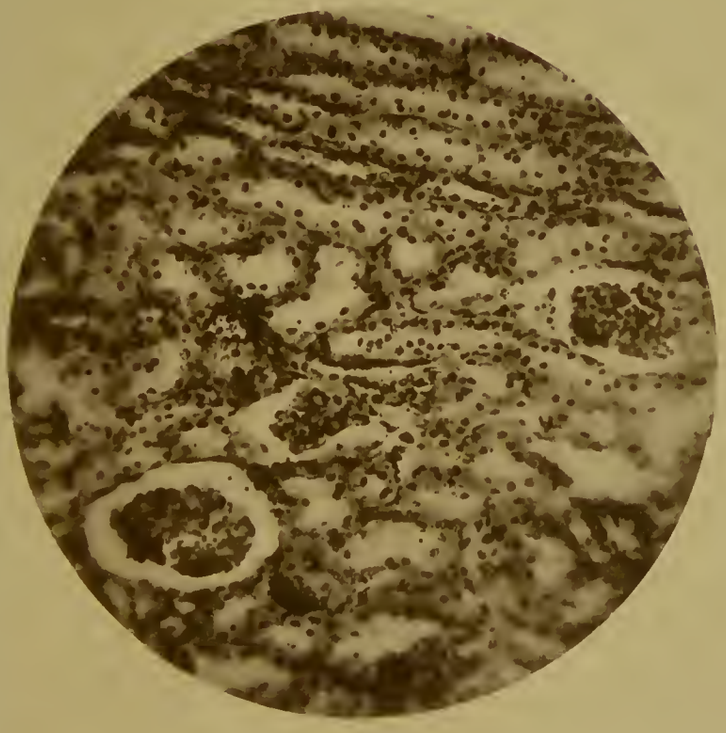

8.

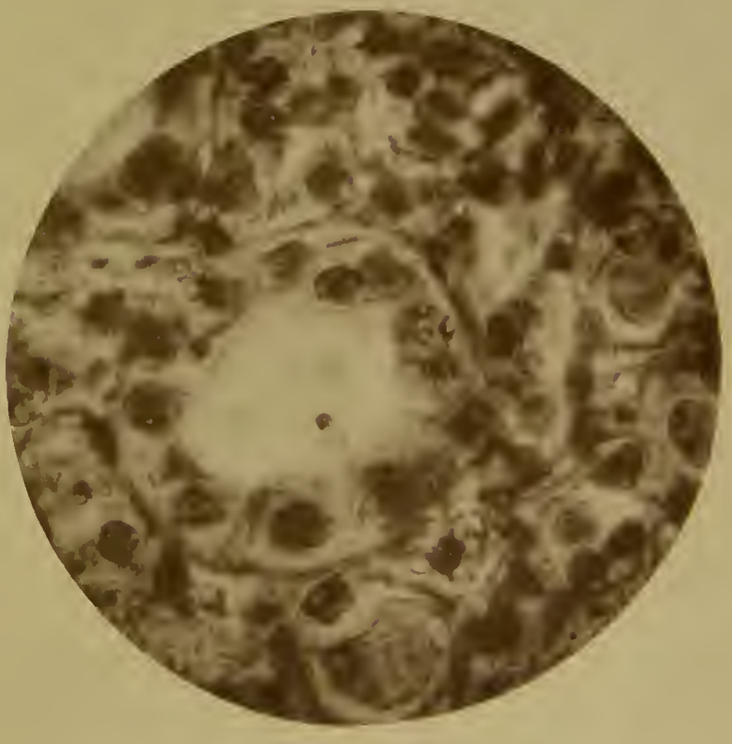

A. Hirschwald's Verlag, Berlin.

Reprod. v. J. B. Obernetter, München.

9.

10.

11.

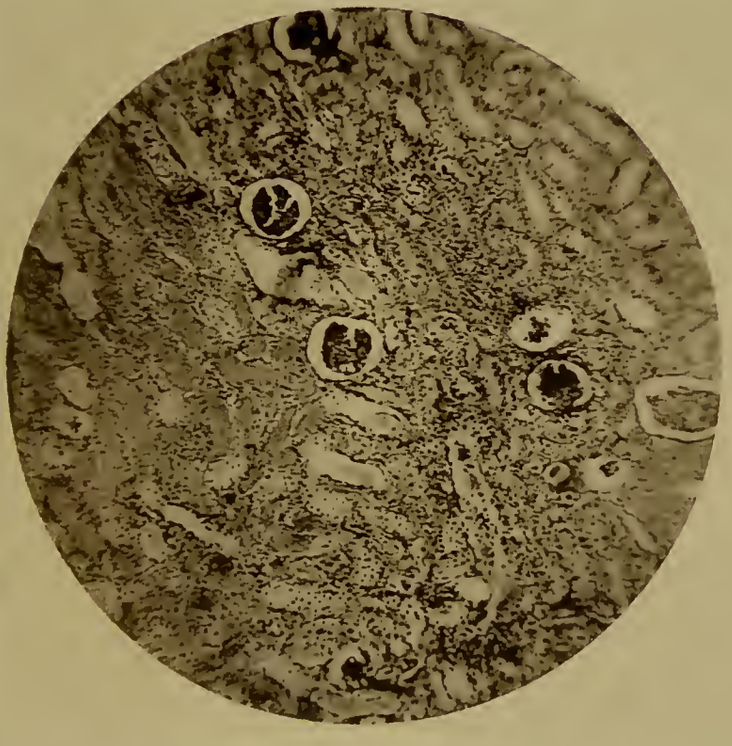

12.

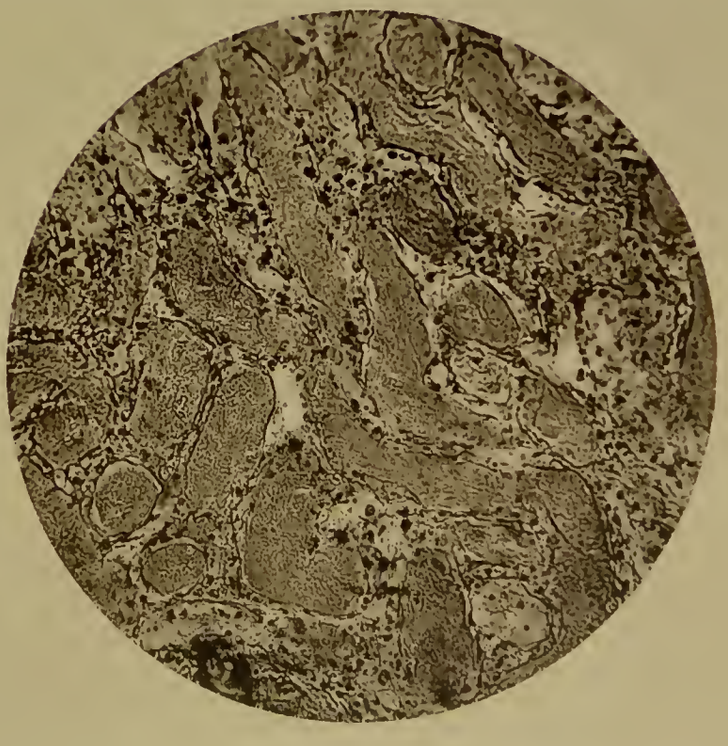

A. Hirschwald's Verlag, Berlin.

Reprod. v. J. B. Obernetter, München.

13.

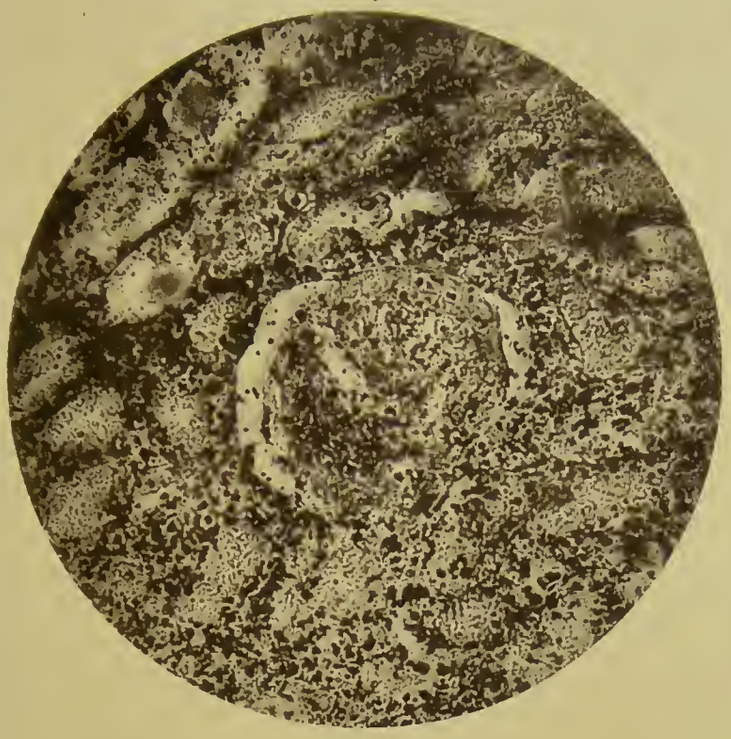

14.

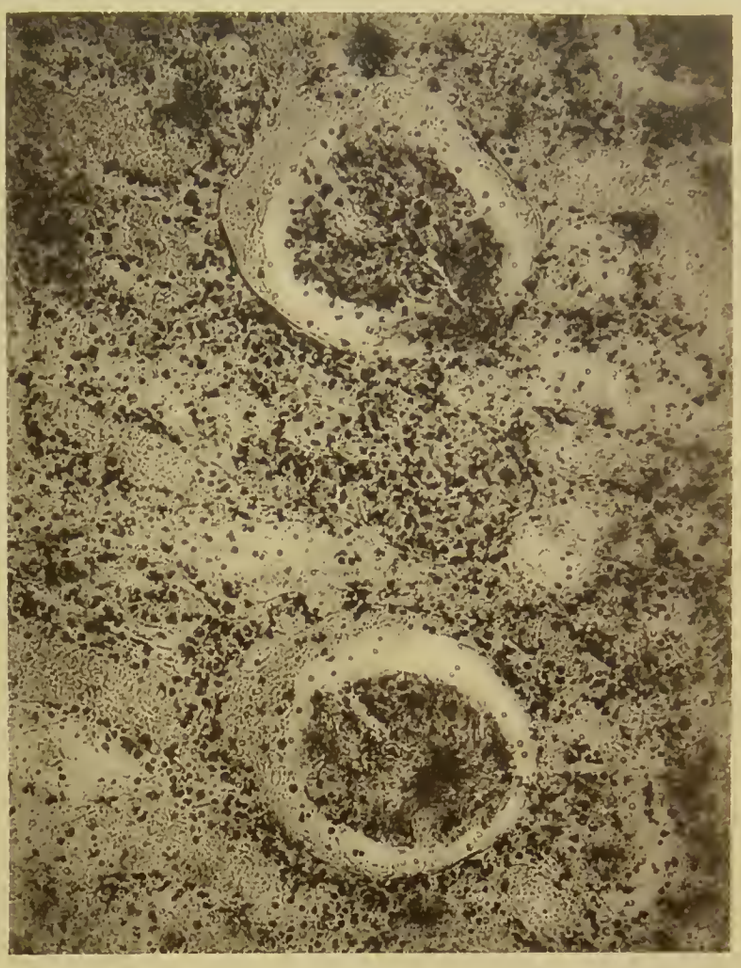

15.

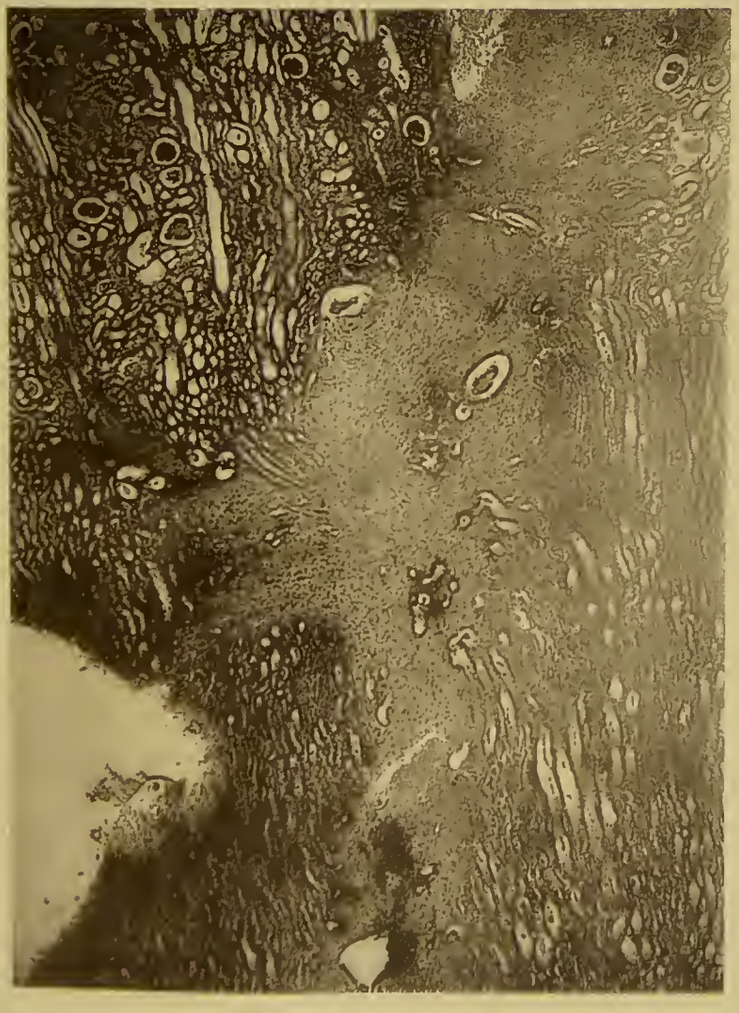

16.

A. Hirschwald's Verlag, Berlin.

Reprod. v. J. B. Obernetter, München.

17.

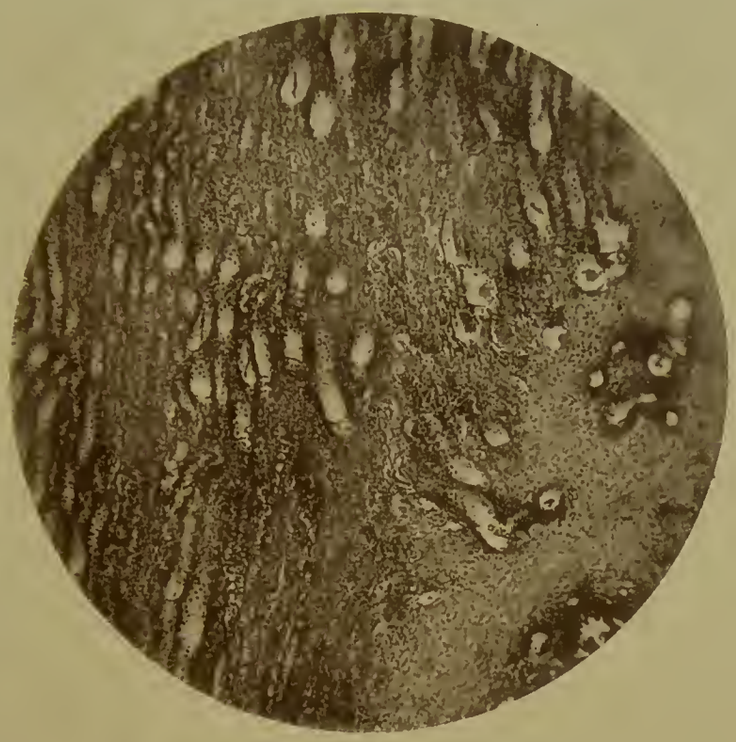

18.

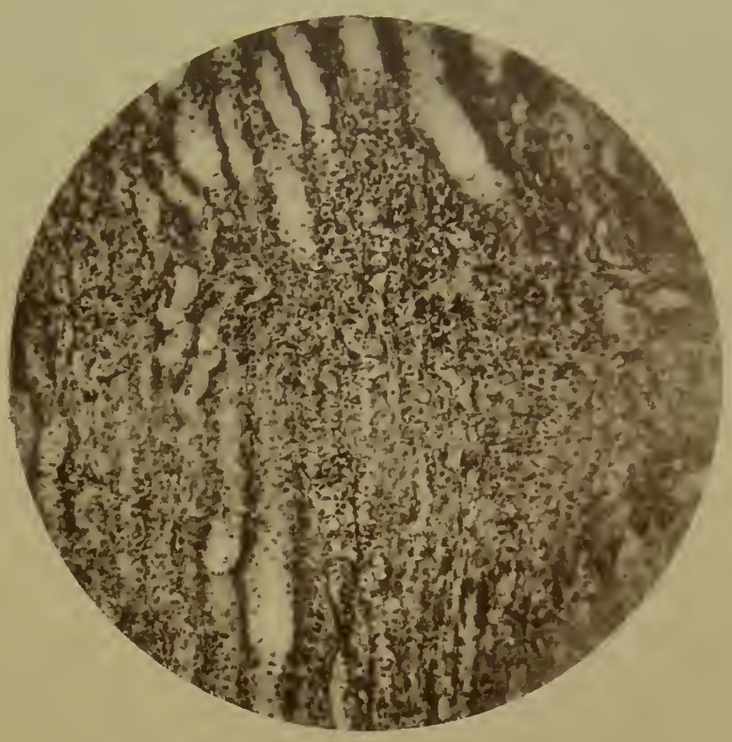

19.

20.

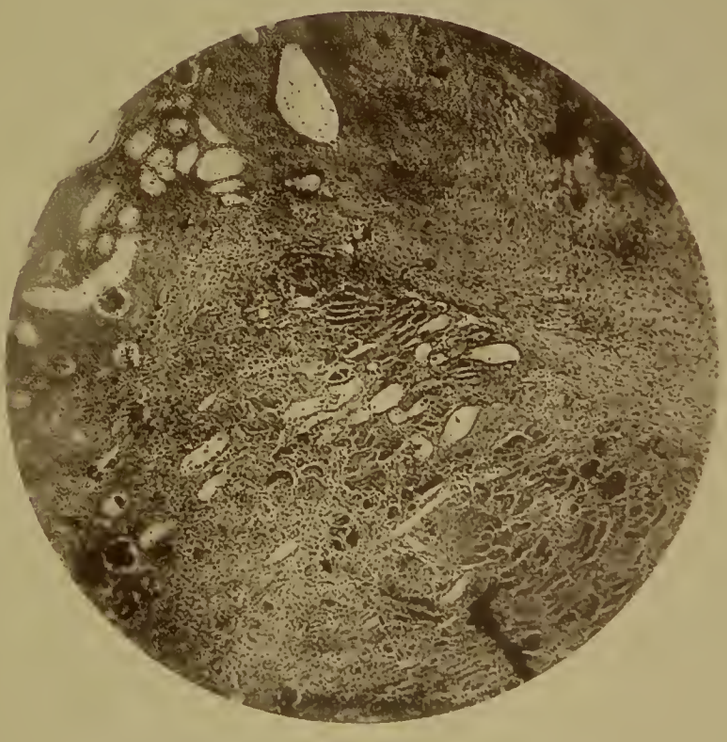

A. Hirschwald's Verlag, Berlin.

Reprod. v. J. B. Obernetter, München.

21.

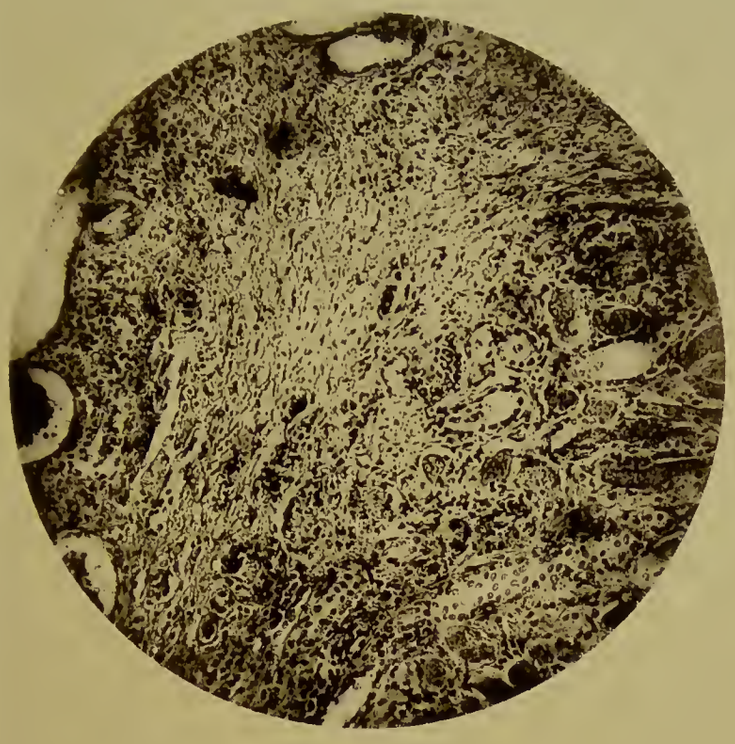

22.

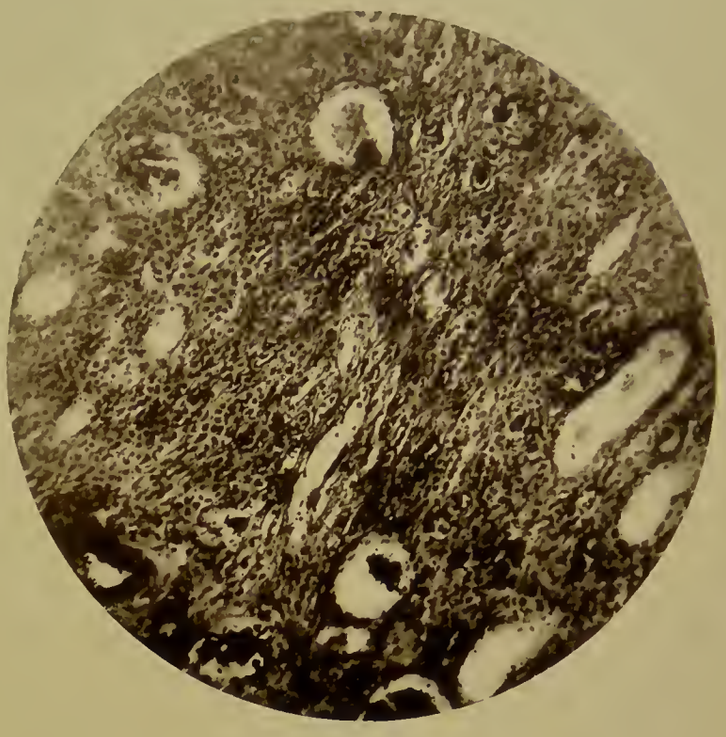

23.

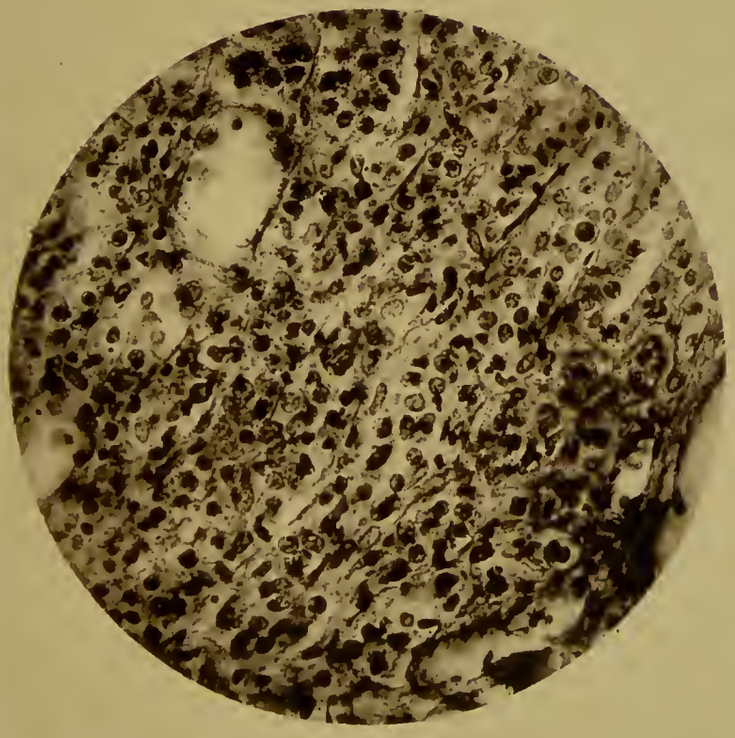

24.

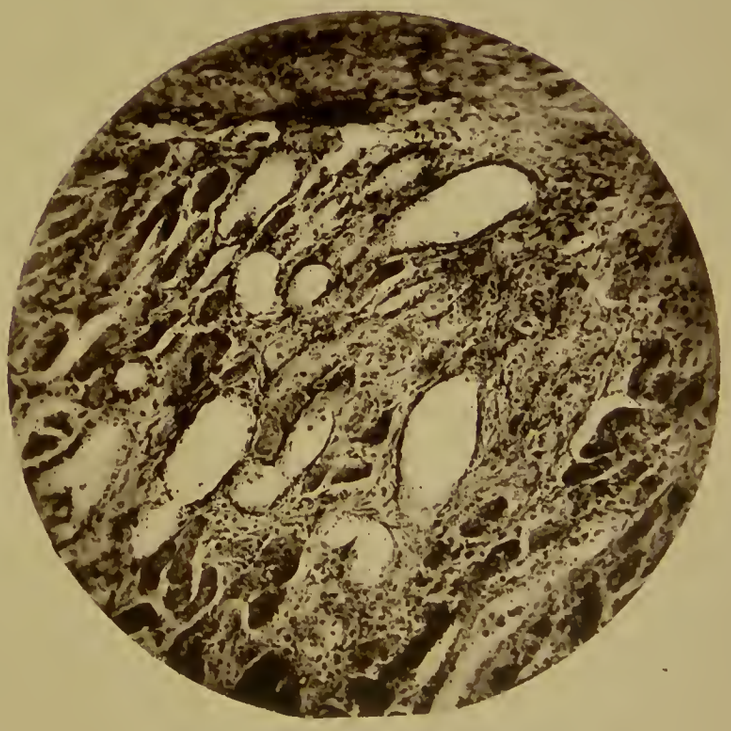

A. Hirschwald's Verlag, Berlin.

Reprod. v. J. B. Obernetter, München.

25.

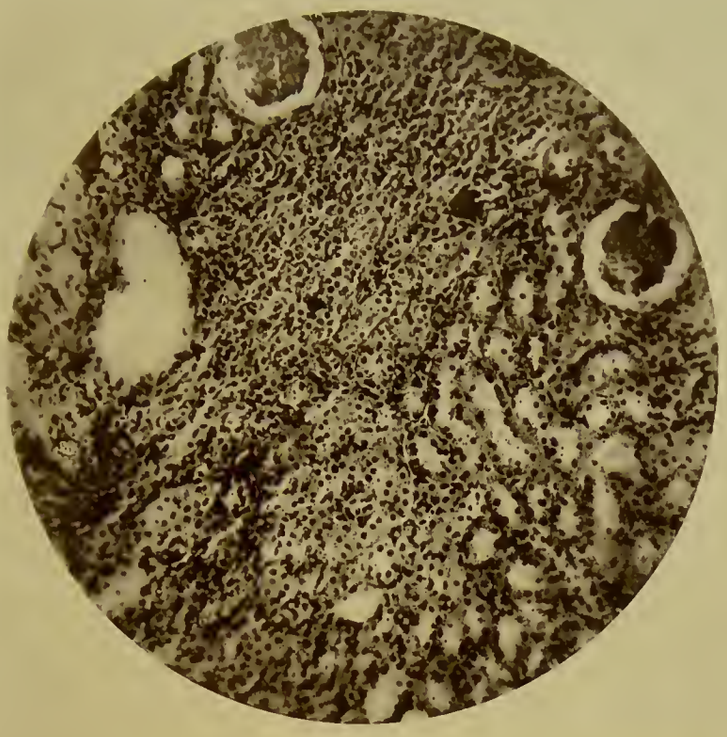

26.

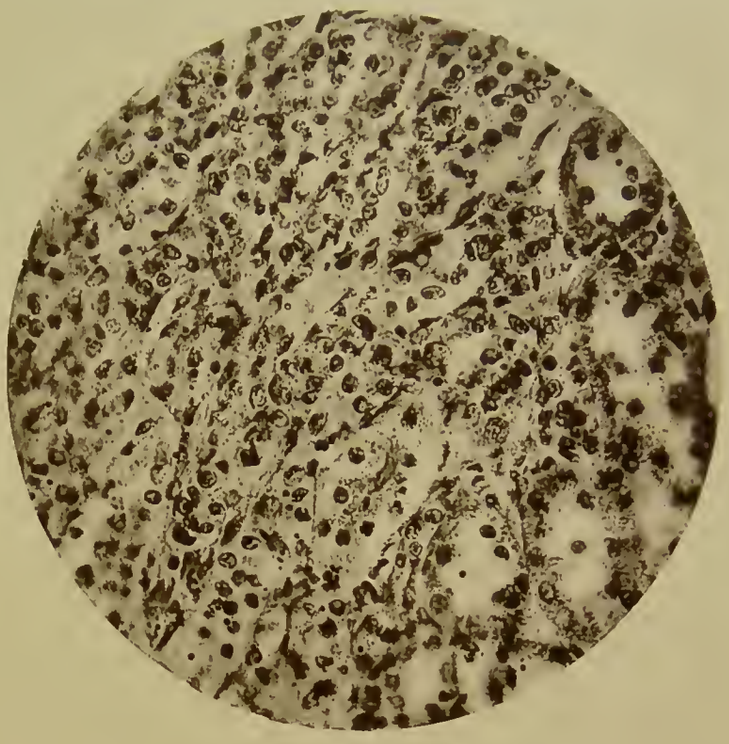

27.

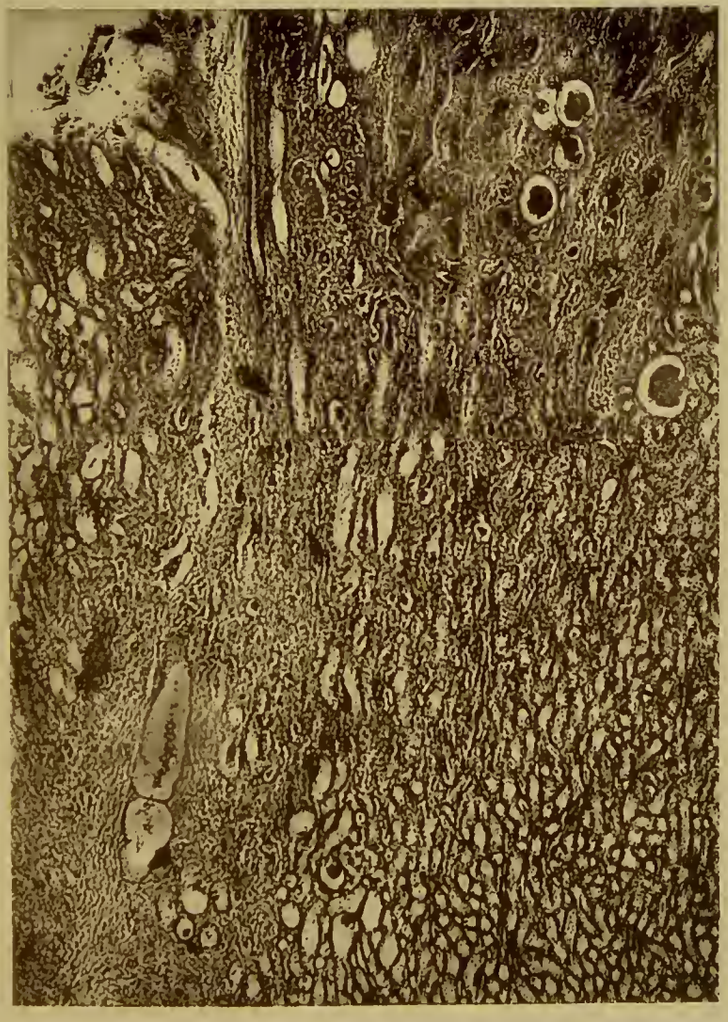

28.

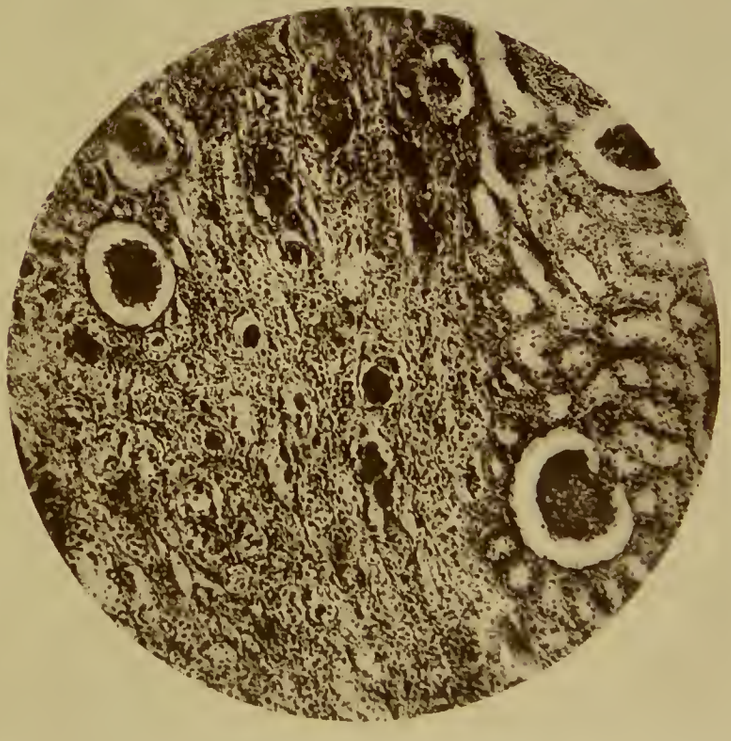

A. Hirschwald's Verlag, Berlin.

Reprod. v. J. B. Obernetter, München.

29.

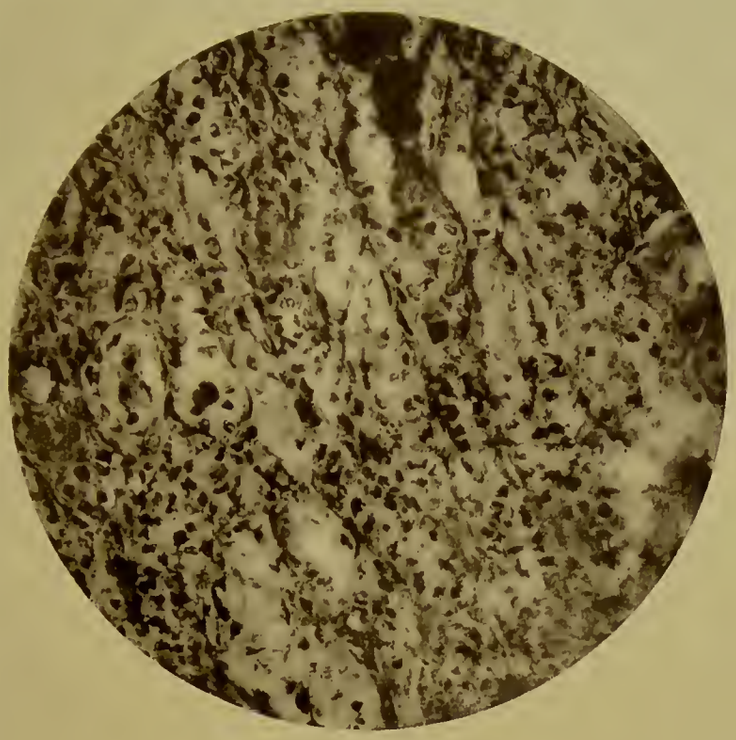

30.

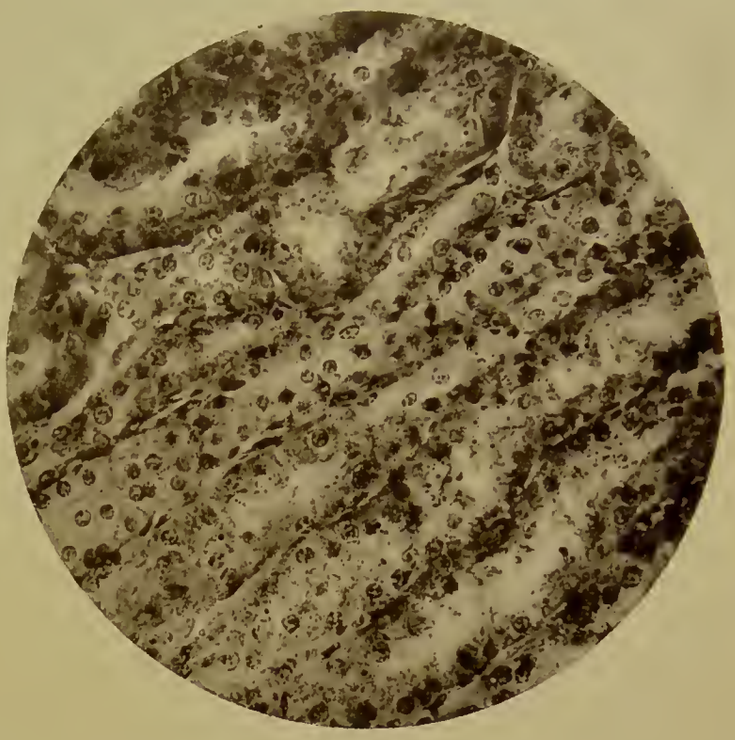

31.

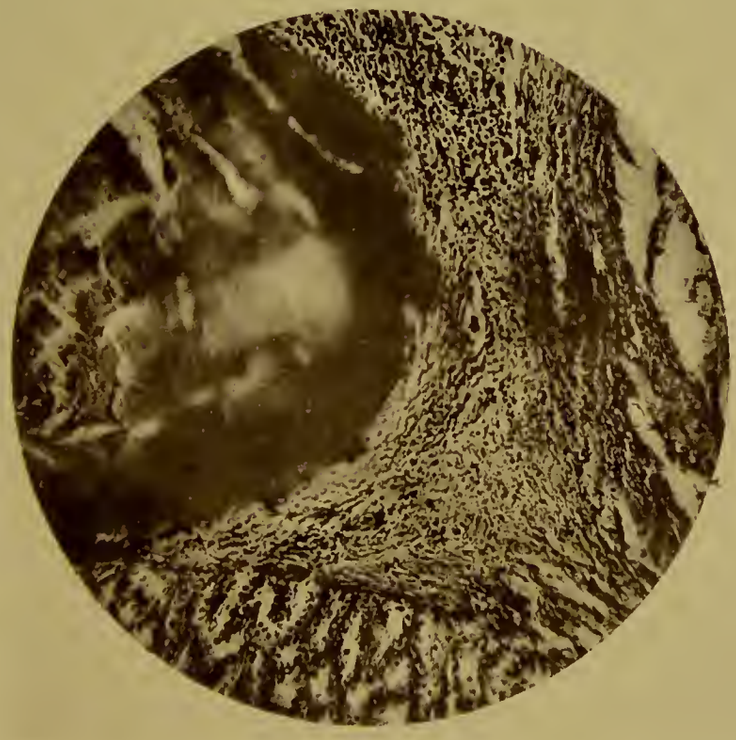

32.

A. Hirschwald's Verlag, Berlin.

Reprod. v. J. B. Obernetter, München.

33.

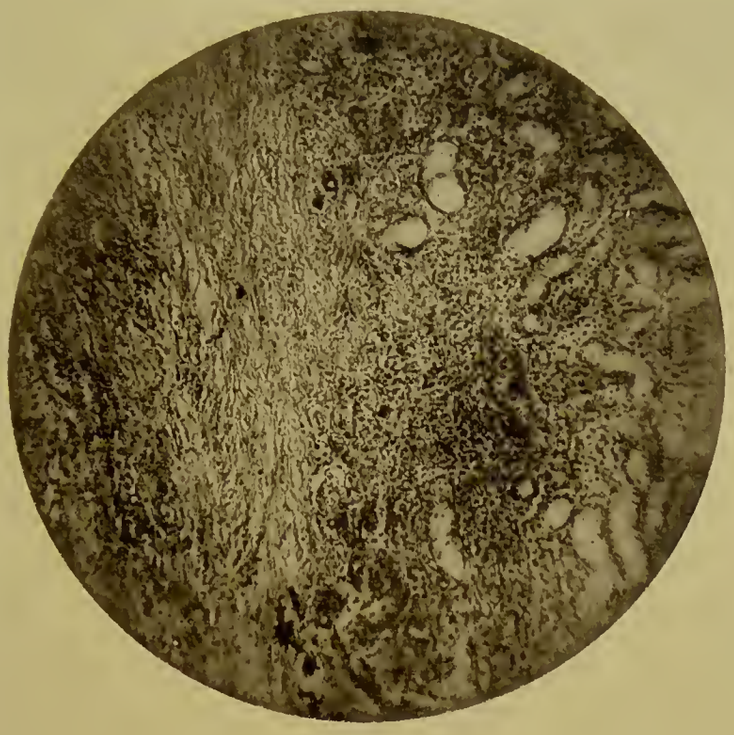

34.

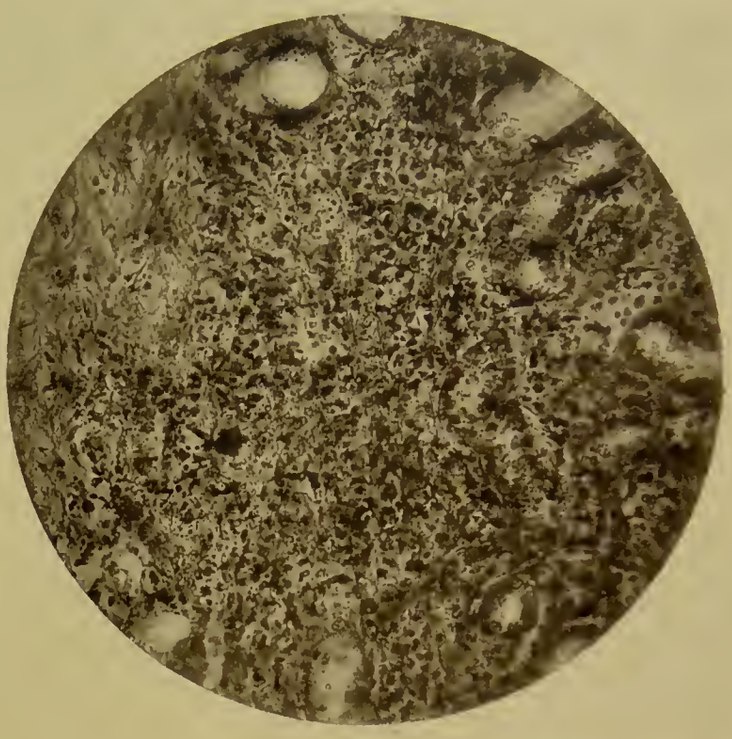

35.

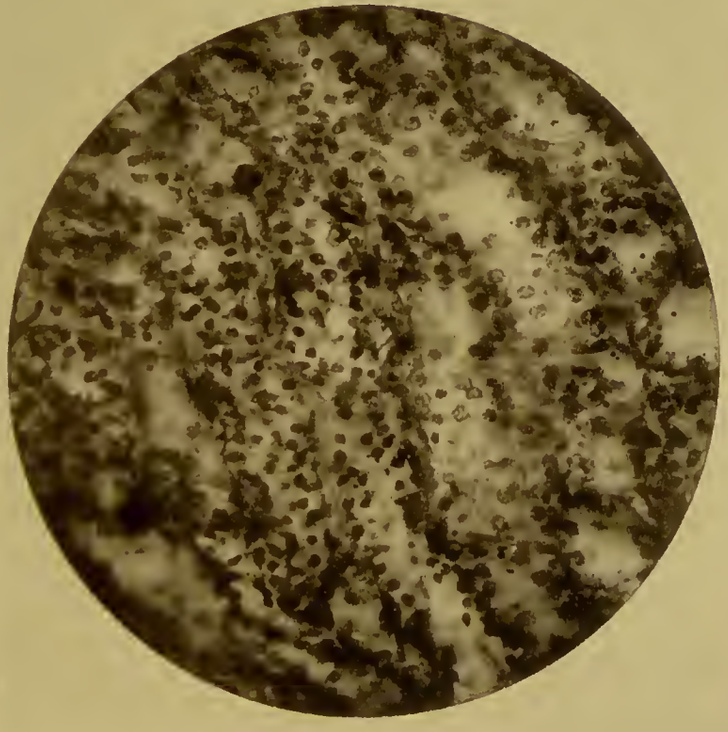

36.

A. Hirschwald's Verlag, Berlin.

Reprod. v. J. B. Obernetter, München.

37.

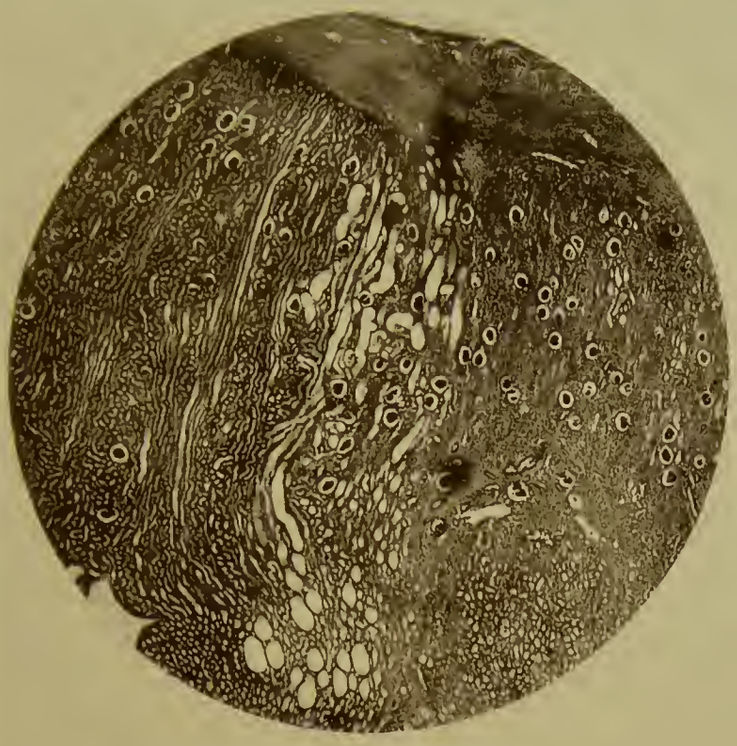

38.

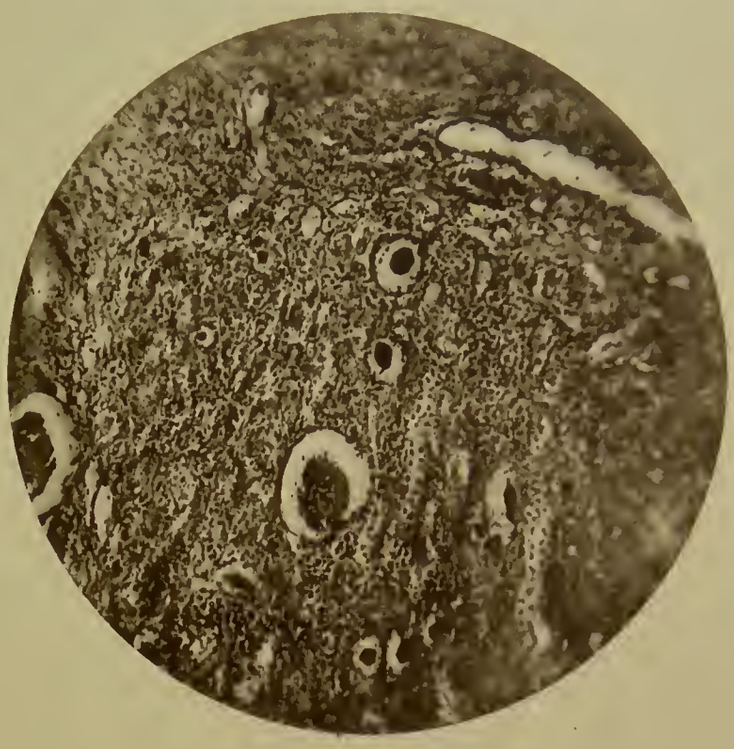

39.

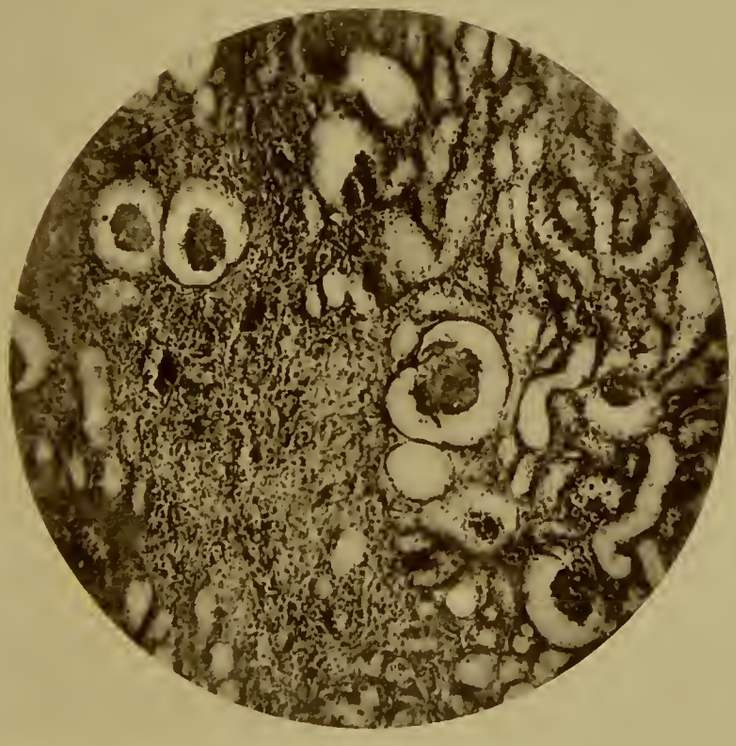

40.

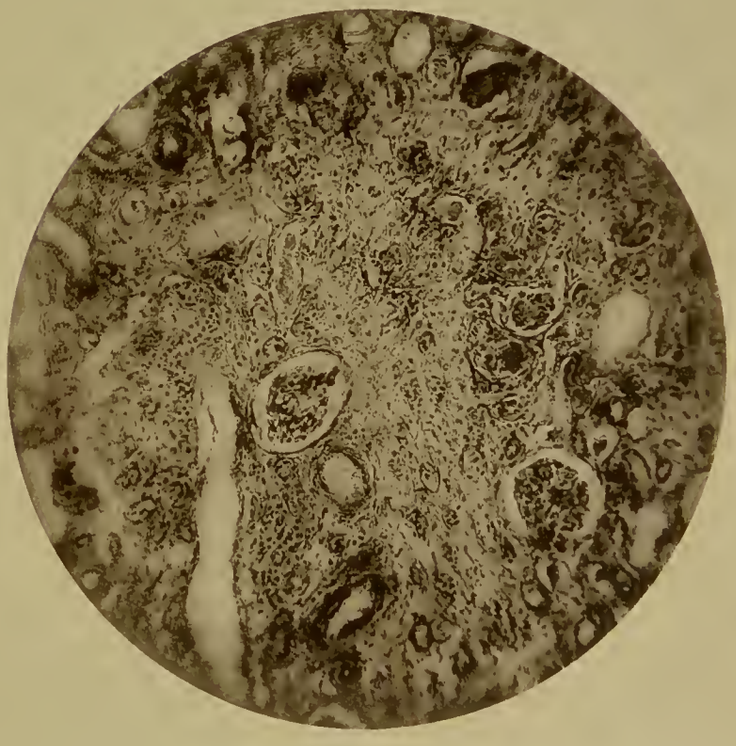

A. Hirschwald's Verlag, Berlin.

Reprod. v. J. B. Obernetter, München.

41.

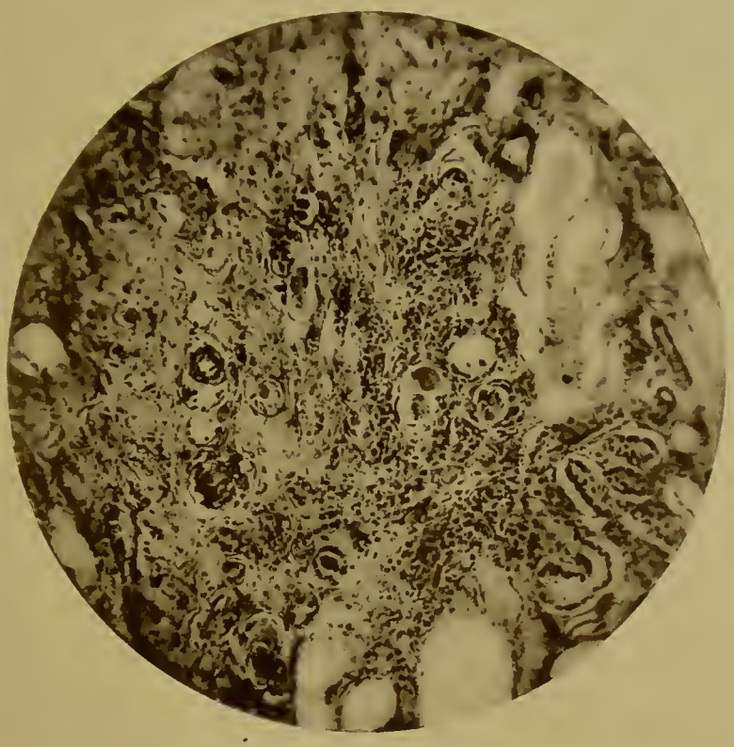

42.

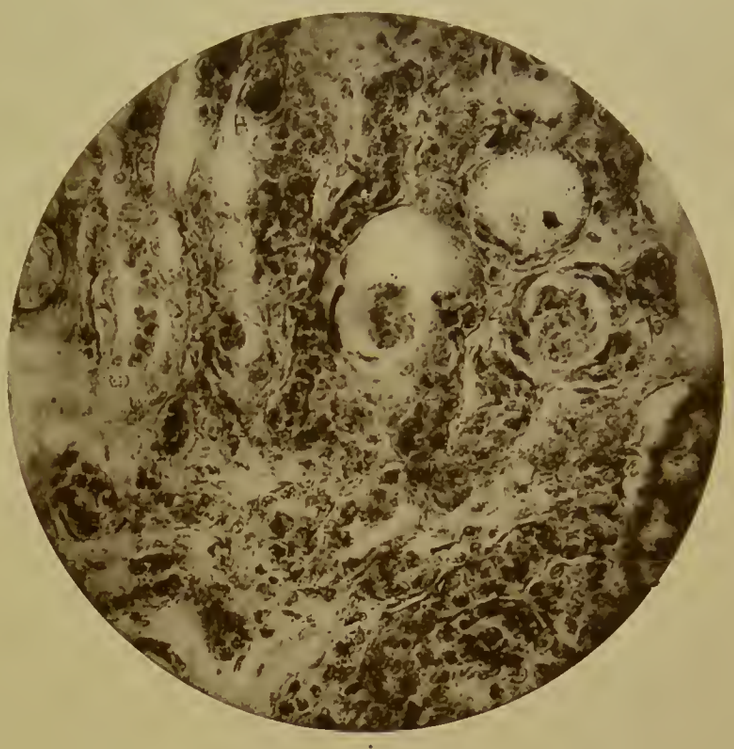

43.

44.

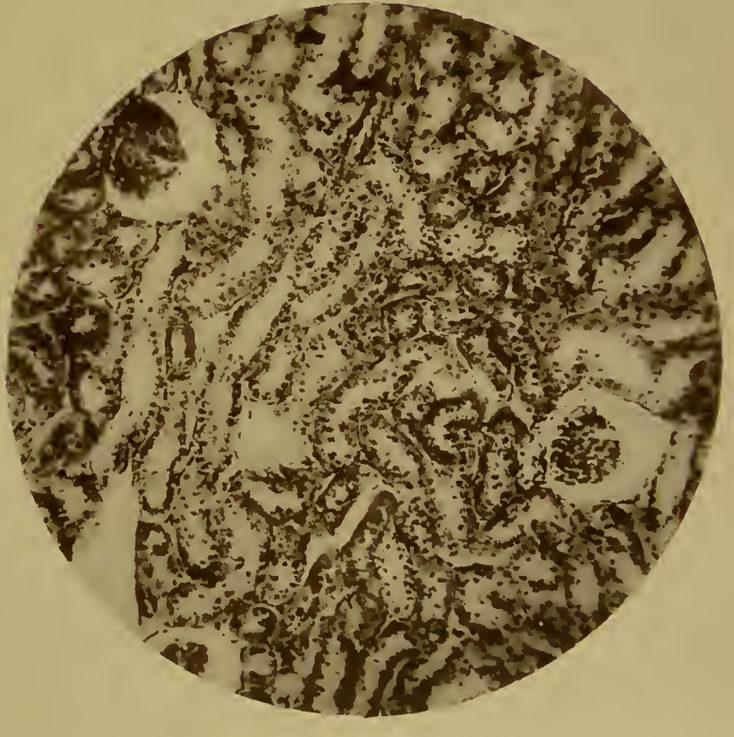

A. Hirschwald's Verlag, Berlin.

Reprod. v. J. B. Obernetter, München.

45.

46.

47.

48.

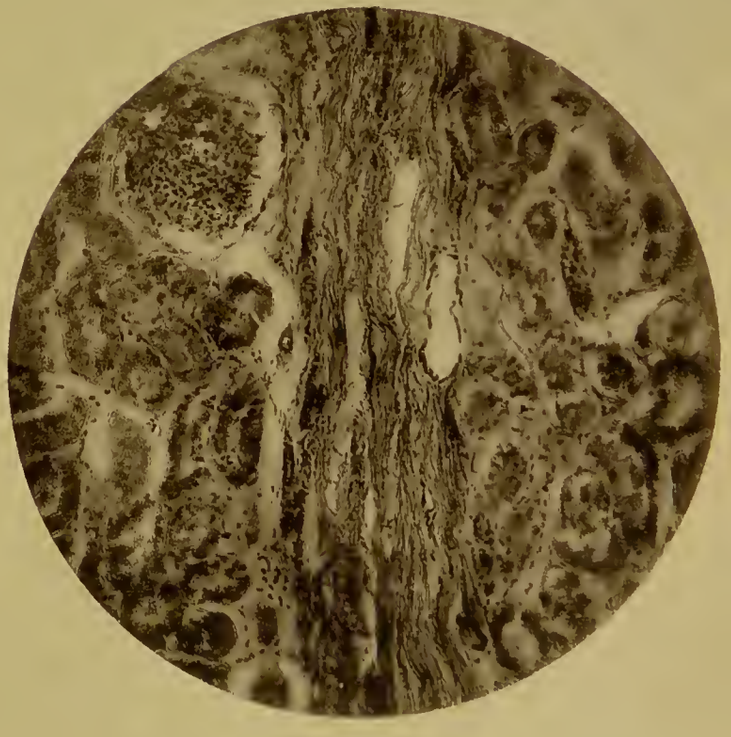

A. Hirschwald's Verlag, Berlin.

Reprod. v. J. B. Obernetter, München.

49.

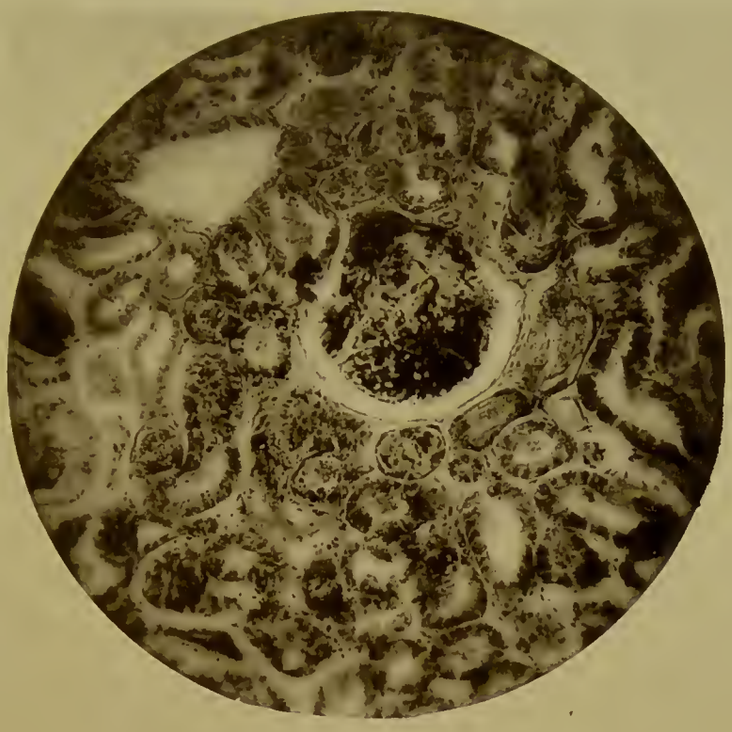

50.

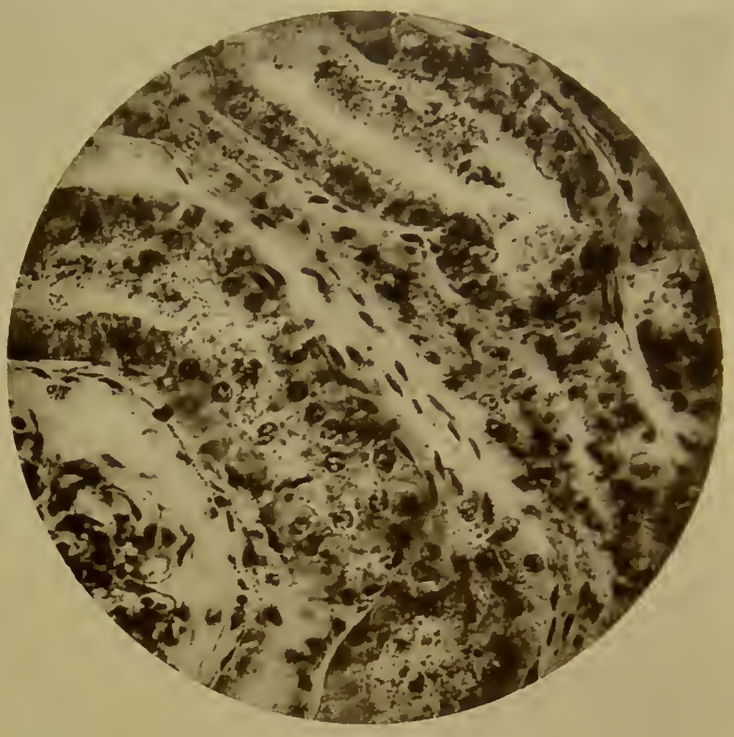

51.

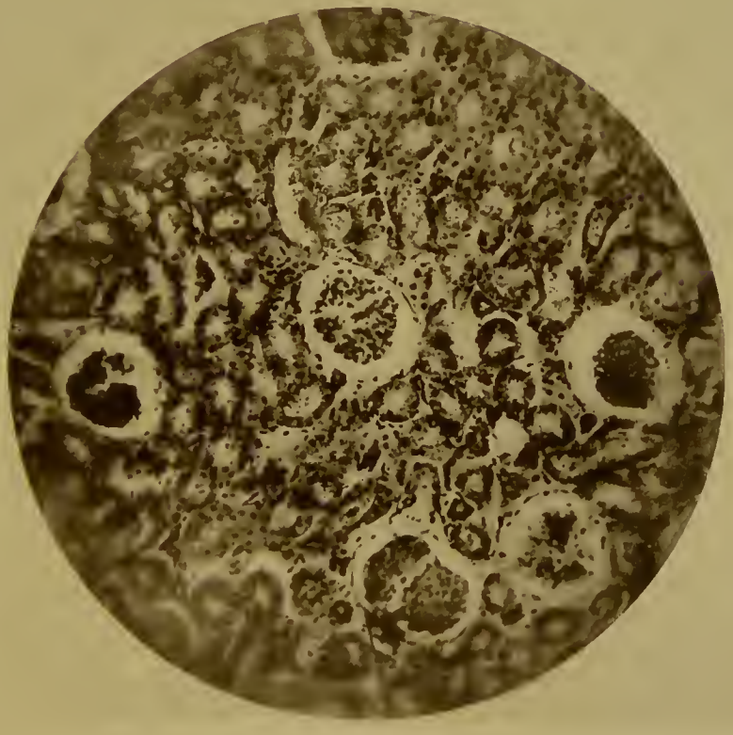

52.

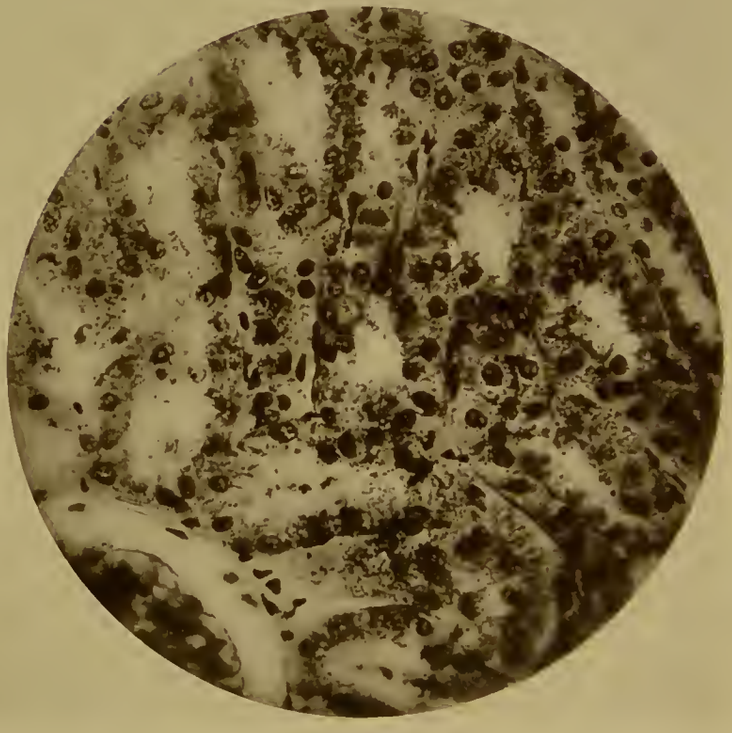

A. Hirschwald's Verlag, Berlin.

Reprod. v. J. B. Obernetter, München.

53.

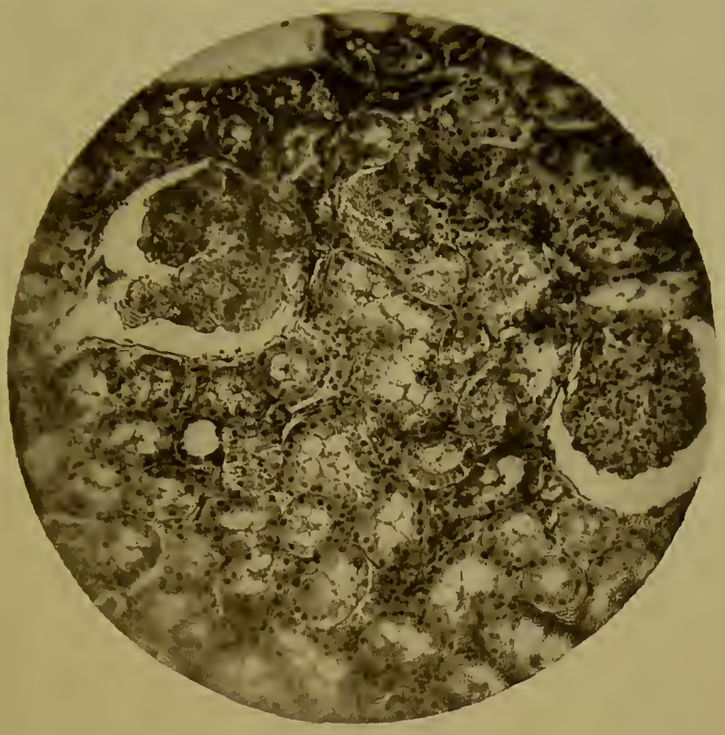

54.

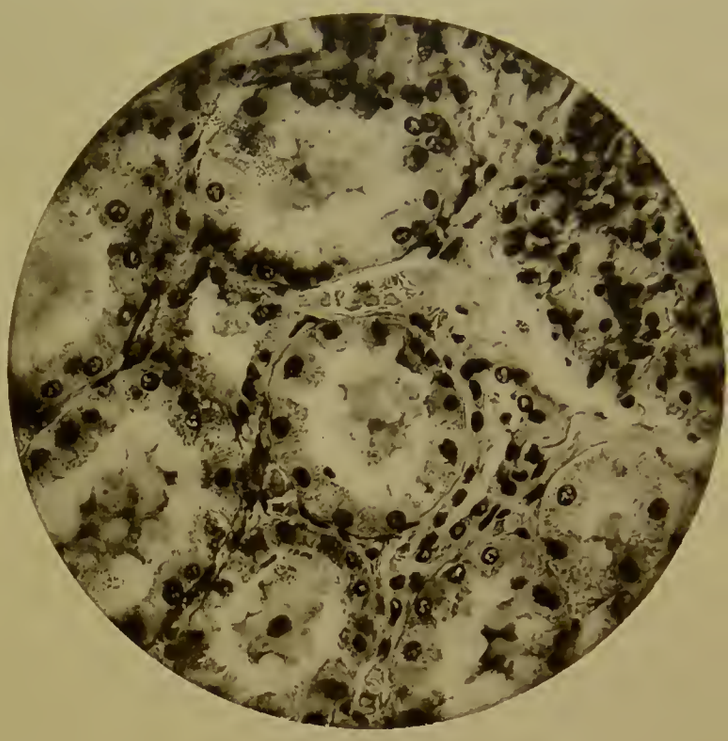

55.

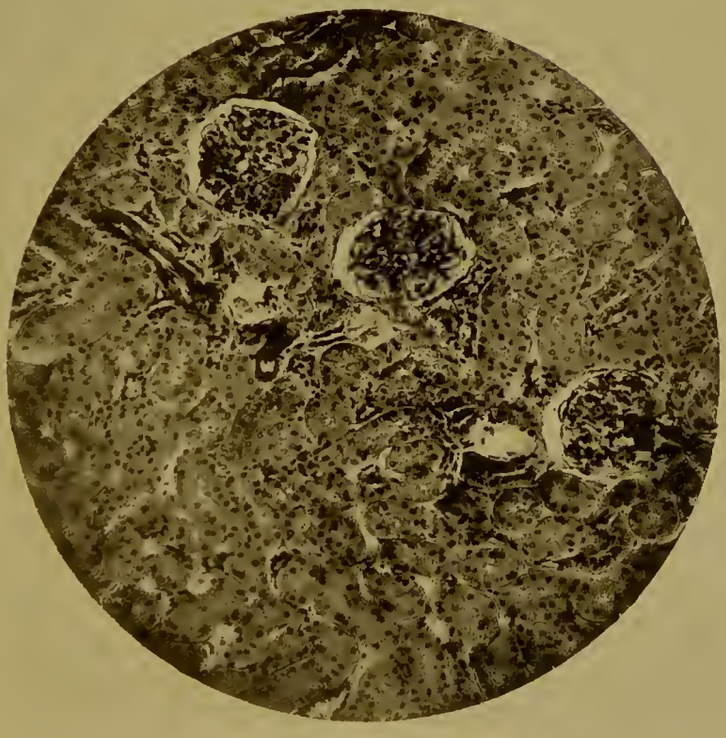

56.

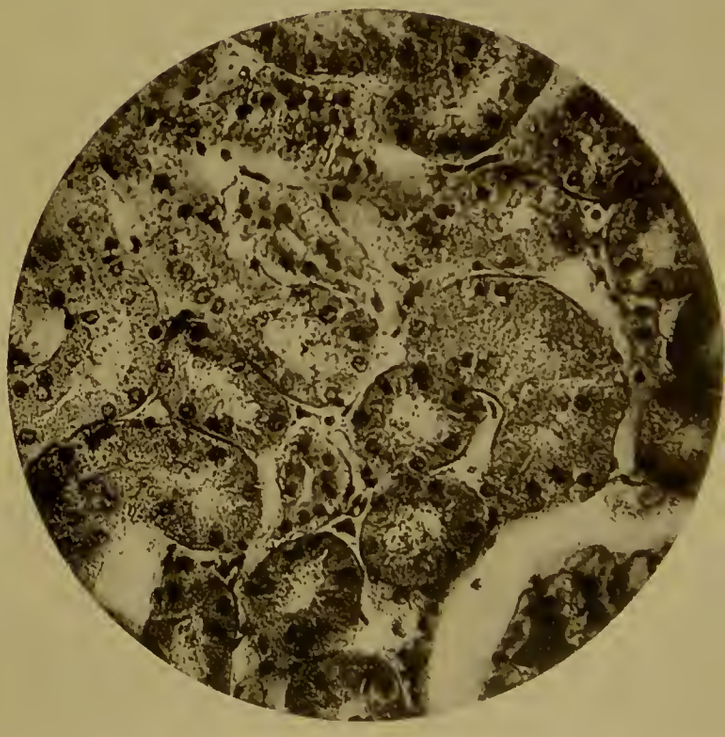

A. Hirschwald's Verlag, Berlin.

Reprod. v. J. B. Obernetter, München.

57.

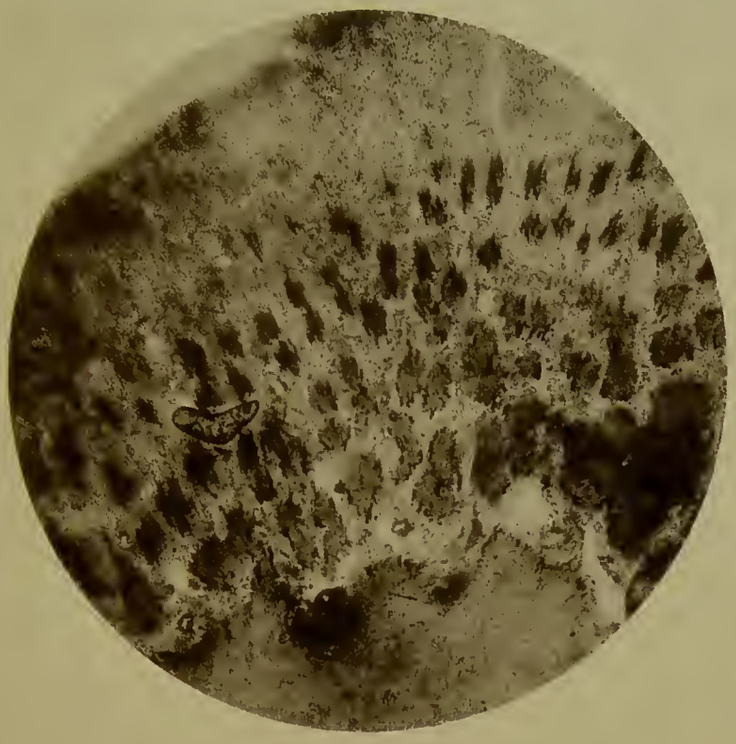

58.

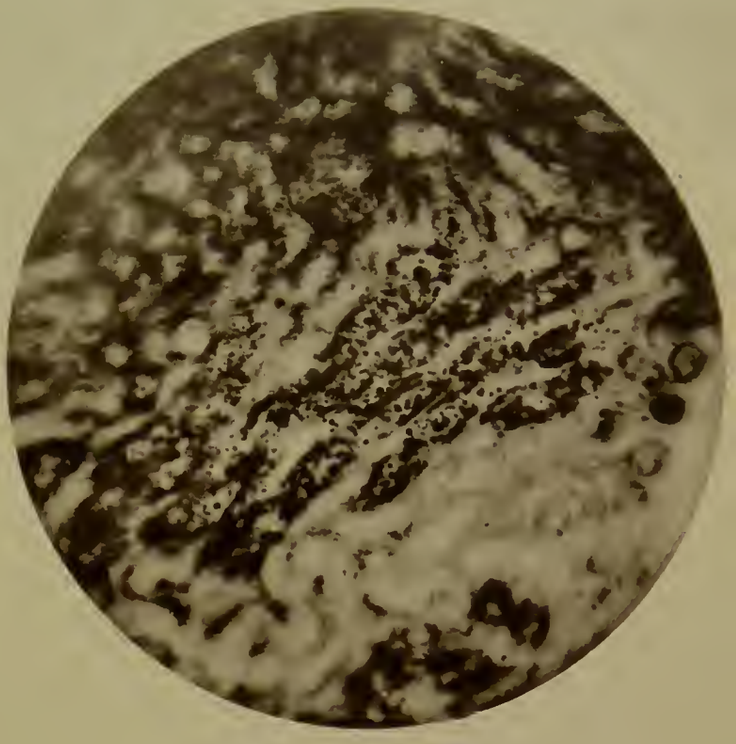

59.

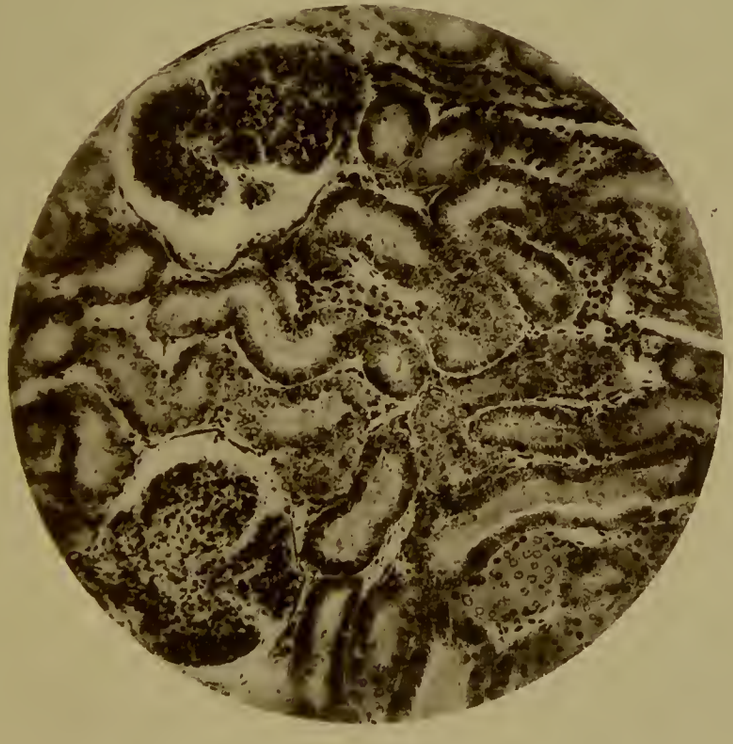

60.

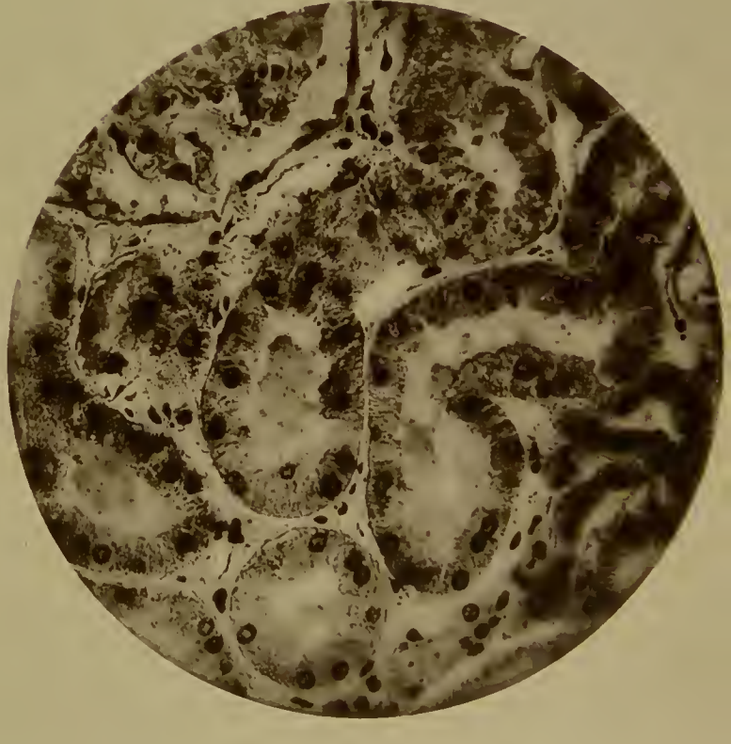

A. Hirschwald's Verlag, Berlin.

Reprod. v. J. B. Obernetter, München.

61.

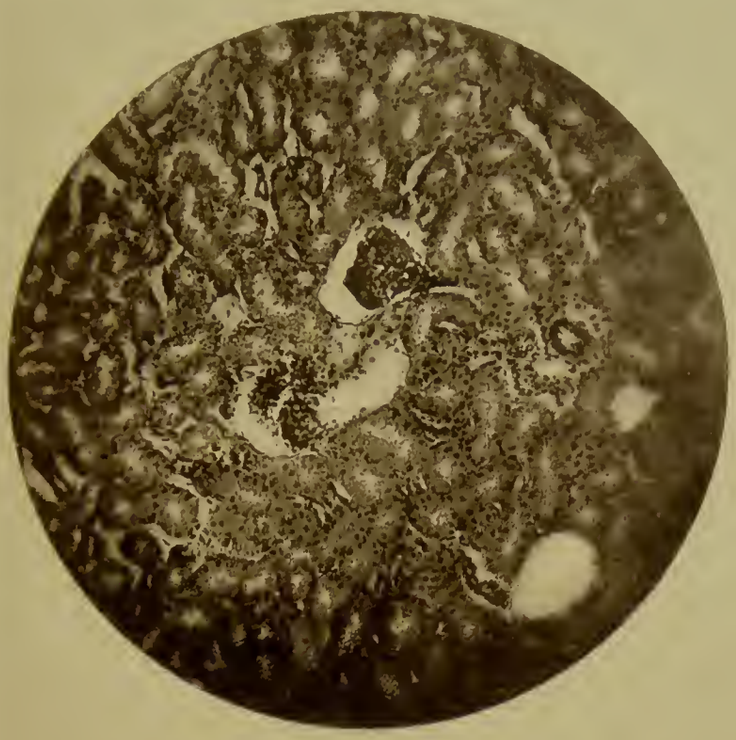

62.

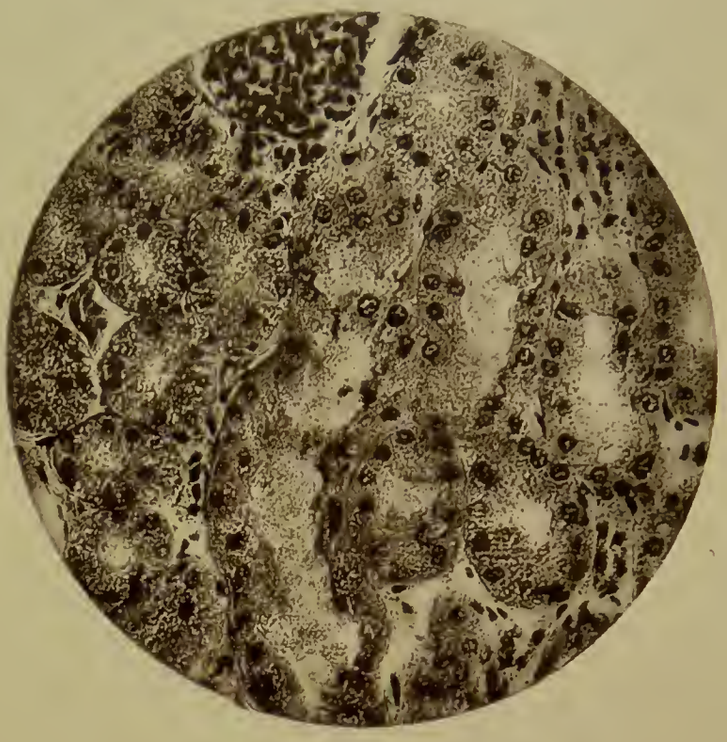

63.

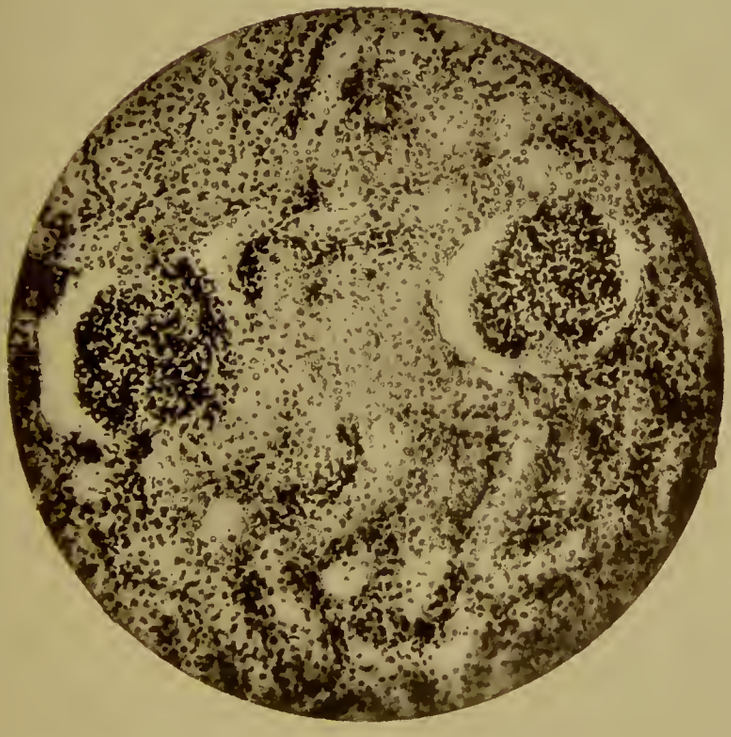

64.

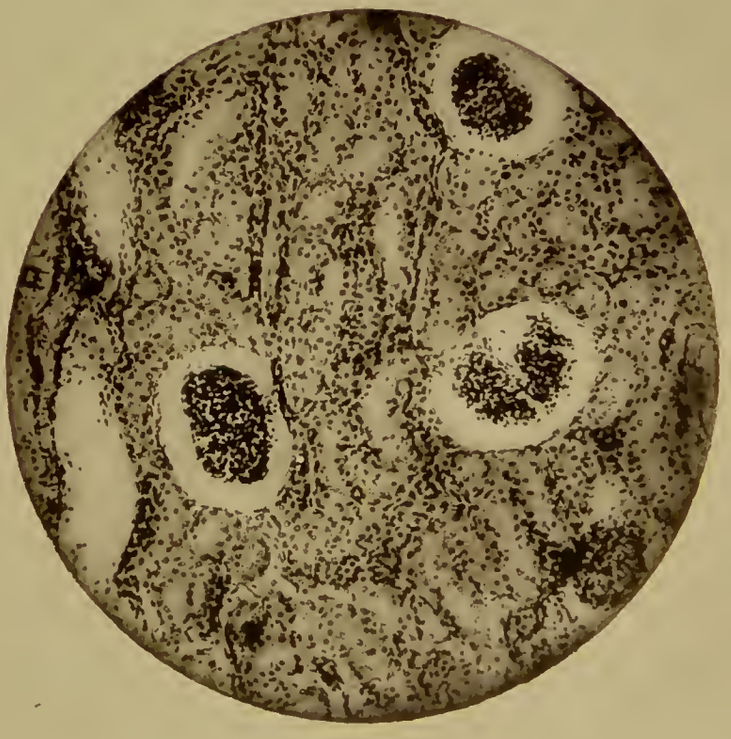

A. Hirschwald's Verlag, Berlin.

Reprod. v. J. B. Obernetter, München.

65.

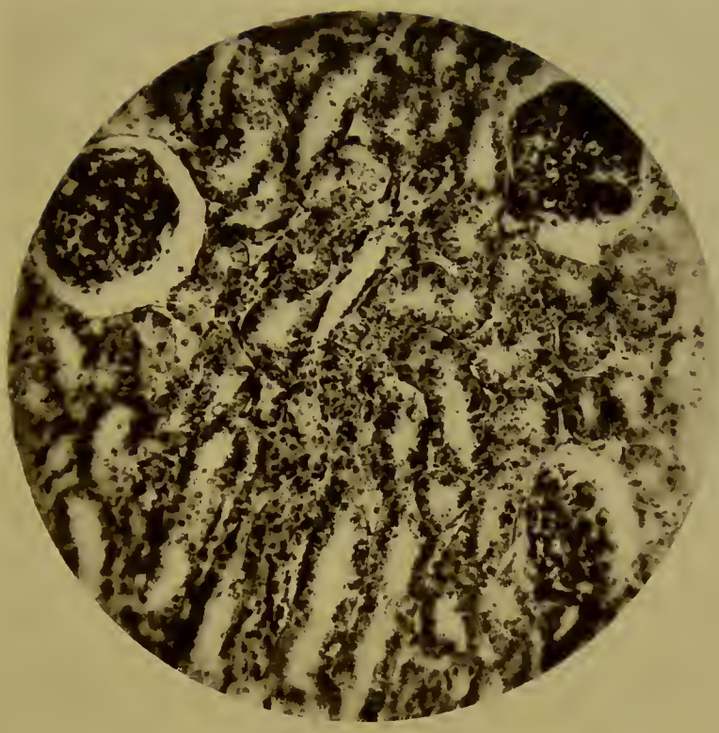

66.

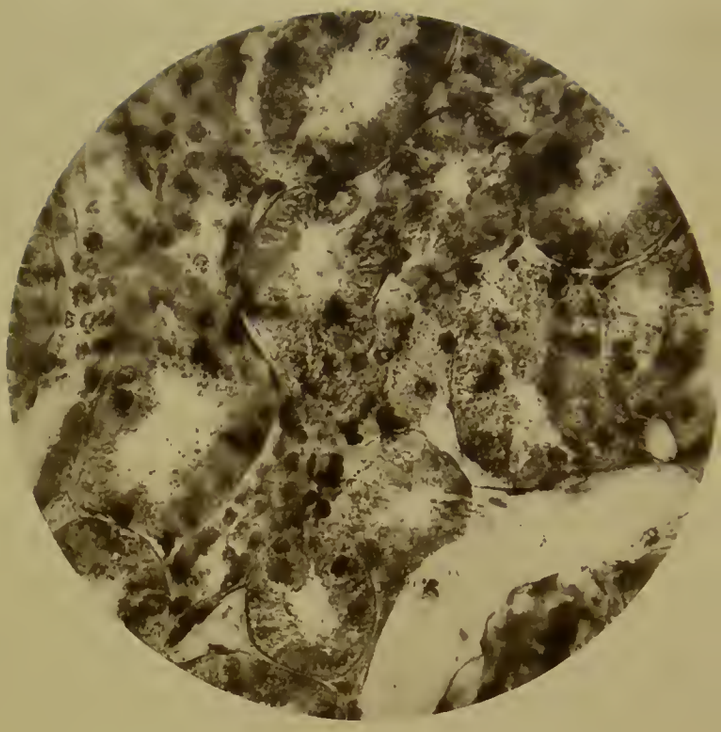

67.

68.

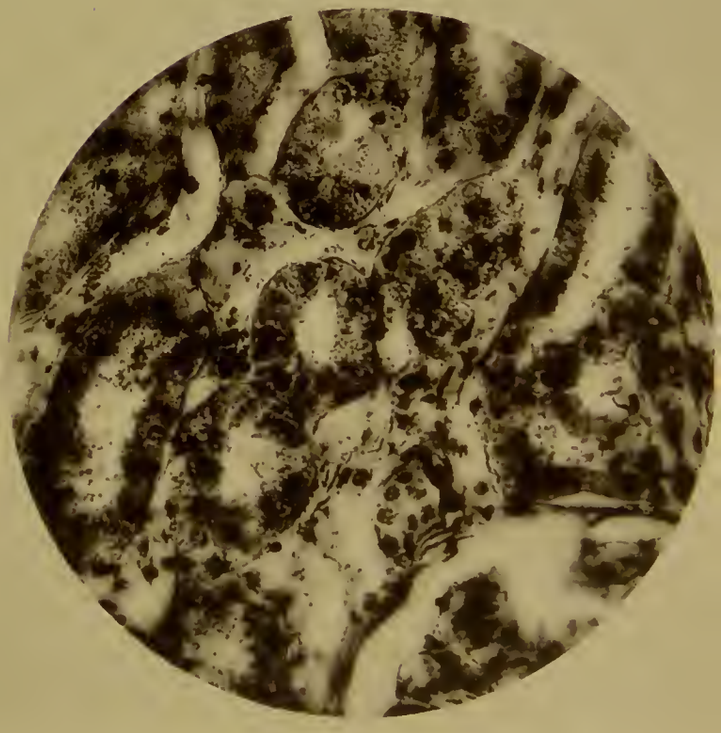

A. Hirschwald's Verlag, Berlin.

Reprod. v. J. B. Obernetter, München.

69.

70.

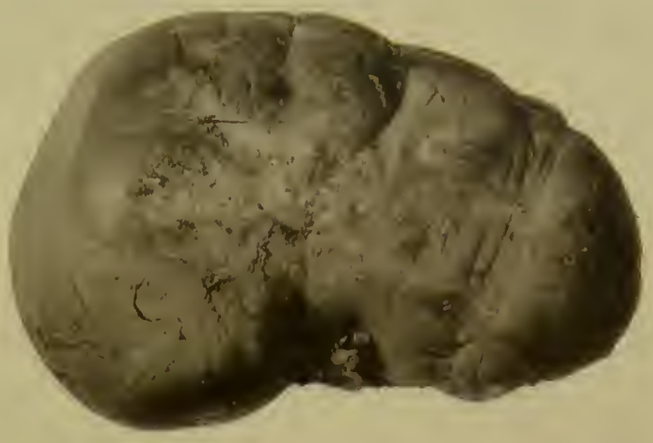

71.

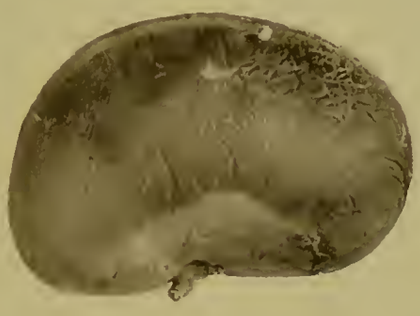

72.

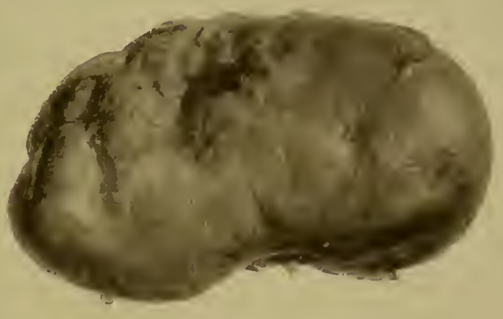

73.

74.

75.

76.

77.

78.

A. Hirschwald's Verlag, Berlin.

Reprod. v. J. B. Obernetter, München.

79.

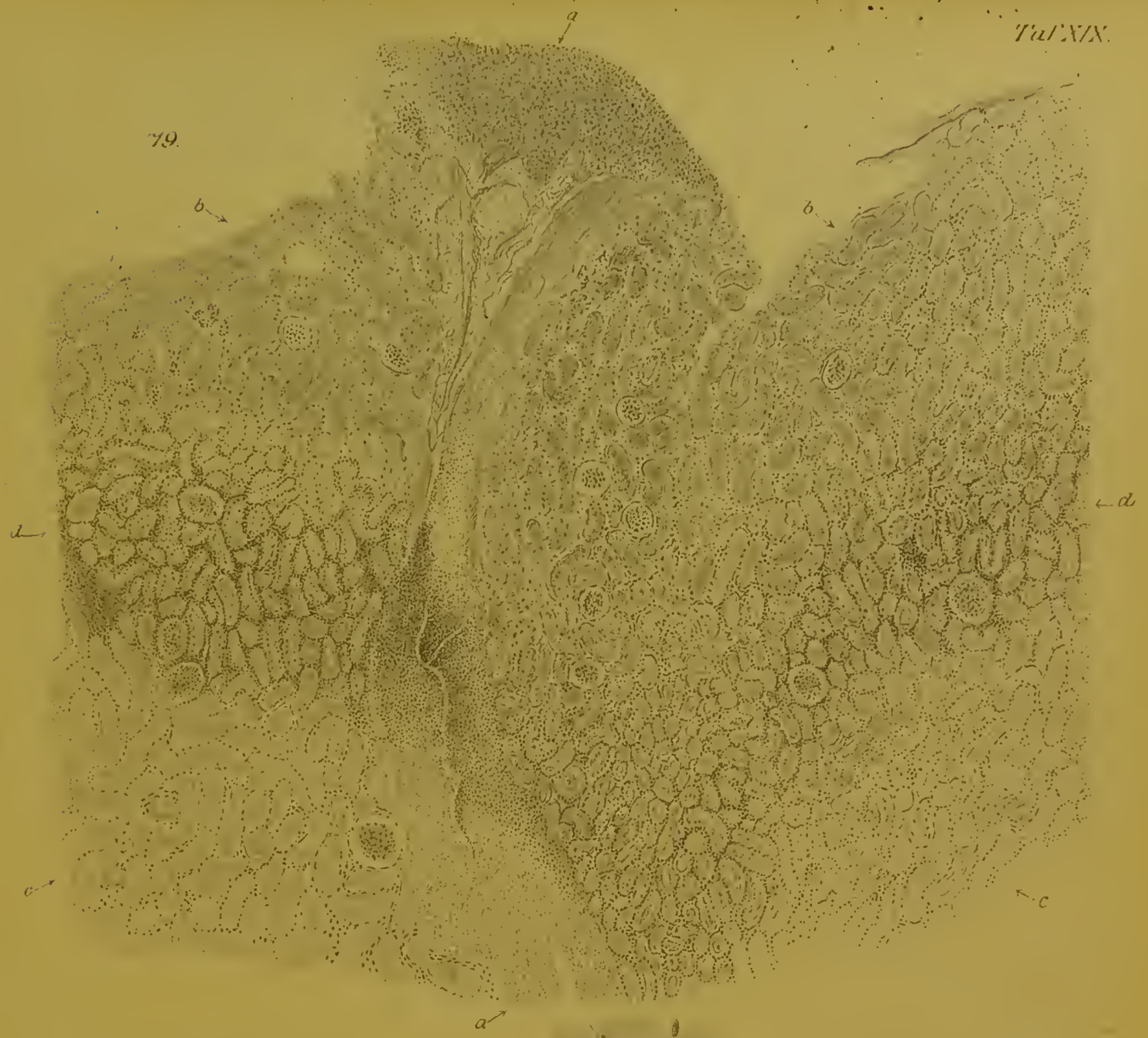

80.

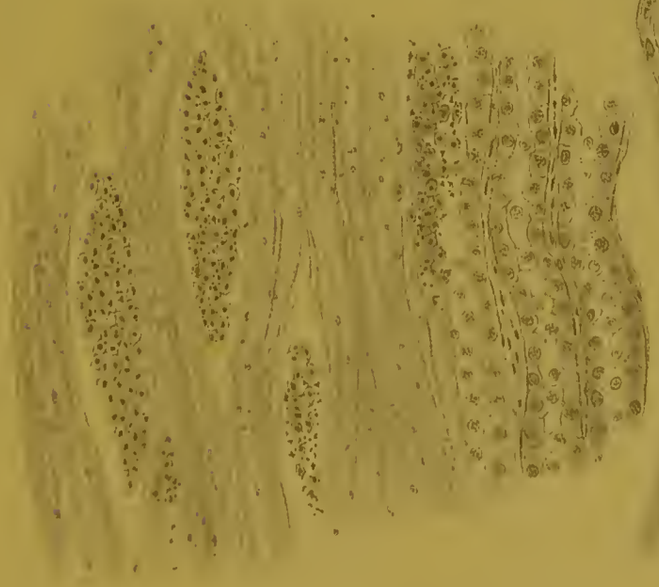

81.

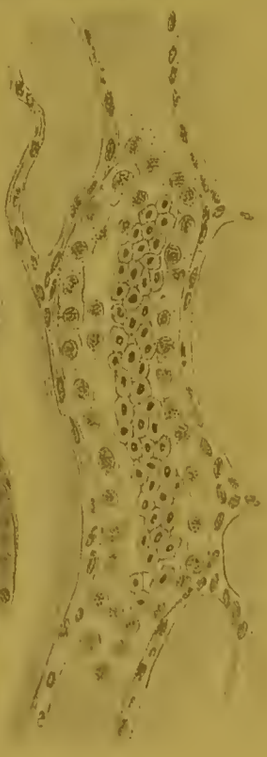

82.

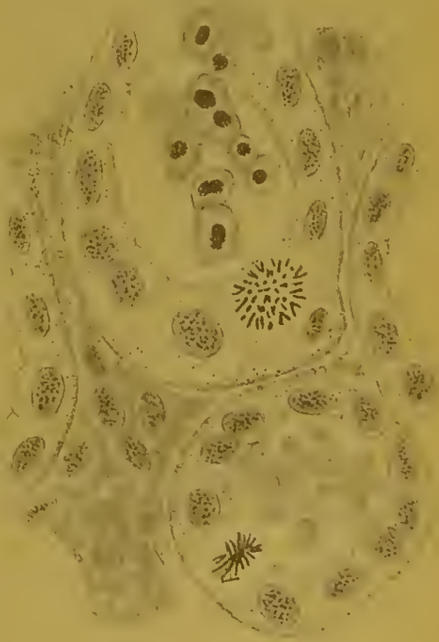

M. Meurer Lith. Inst. Berlin

83.



84.

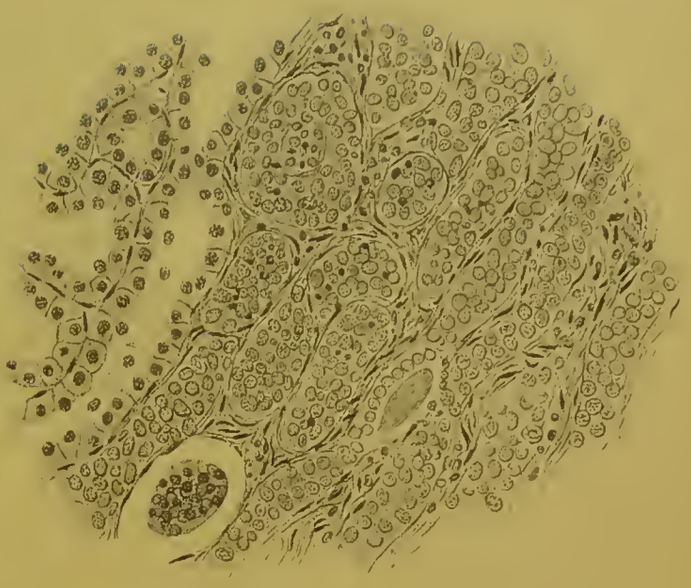

85.

86.

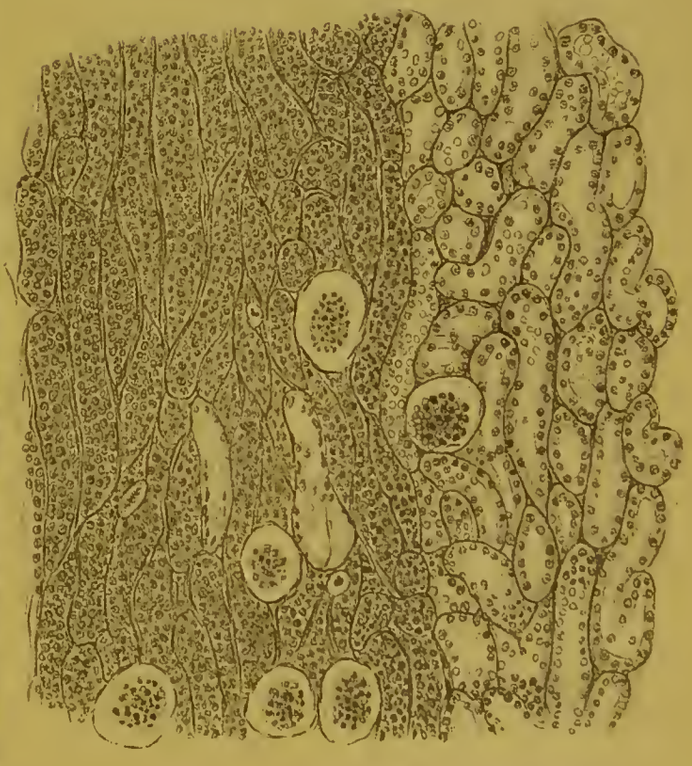

W.A. Meyn, Lith. Inst., Berlin. S. 42